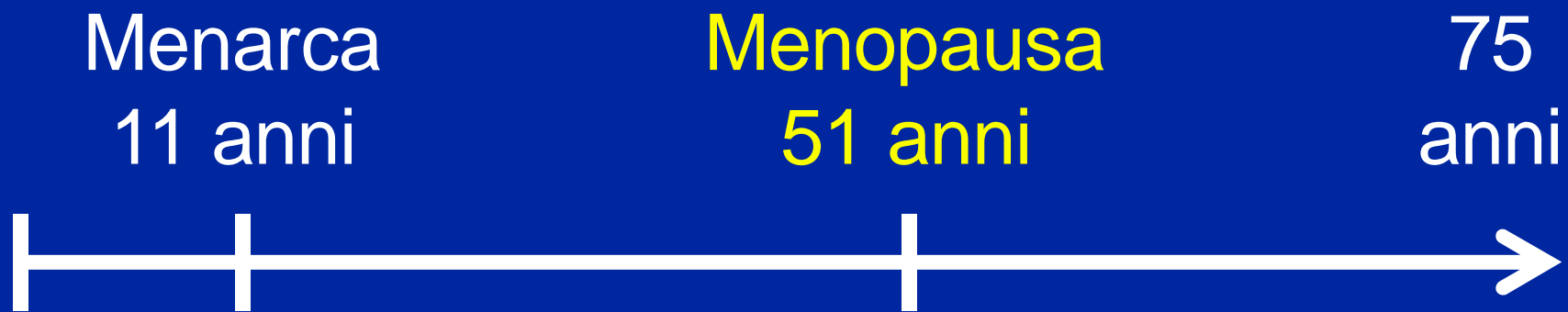

MENOPAUSA E PROLASSO

Mediamente, la postmenopausa
comprende almeno un terzo della vita



Terminologia

- “ **Menopausa:** cessazione dei cicli mestruali (per almeno 12 mesi), mediamente intorno a 51 anni (42-54)
- “ **Climaterio:** fase di transizione con sintomi di carenza ormonale e disturbi del ciclo
- “ **Perimenopausa, premenopausa, postmenopausa**

Terminologia

- “ **Climaterium praecox** (menopausa precoce): menopausa prima dei 42 anni di età (35-45)
- “ **Climaterium tardum**: menopausa dopo i 54 anni di età

Endocrinologia della menopausa

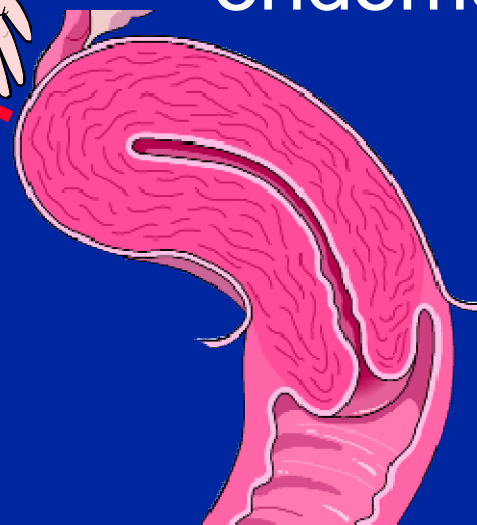
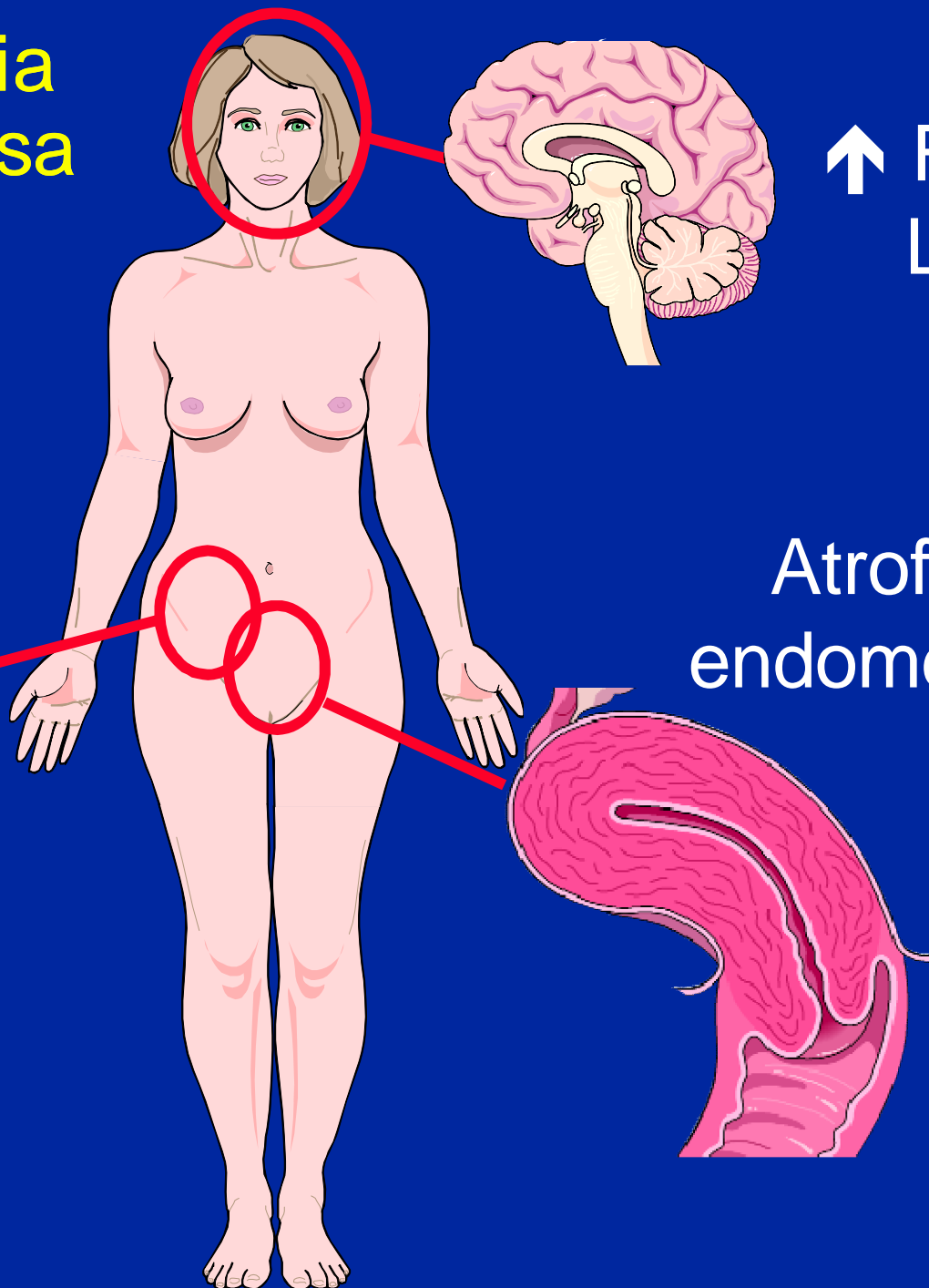
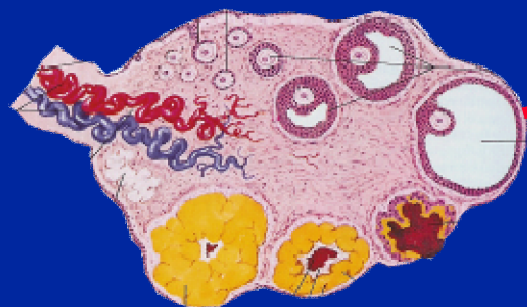- “ Esauriti i follicoli ovarici, cessa la produzione di estrogeni
- “ Meccanismo di feedback: aumento di FSH e LH
- “ Tessuti che possiedono recettori per estrogeni: endometrio, SNC, fegato, mammelle, ossa, urotelio

Endocrinologia della menopausa

↓ estrogeni,
progesterone

↑ FSH,
LH

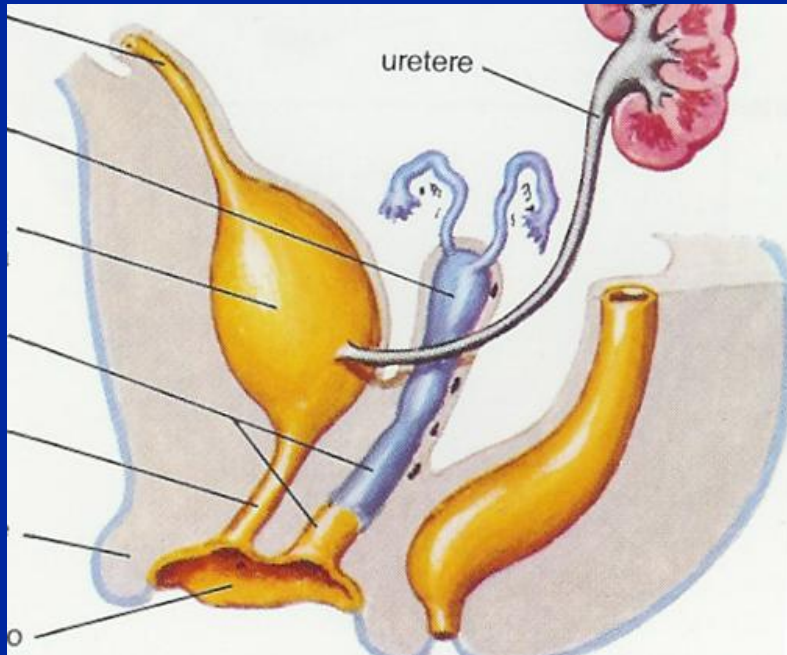
Atrofia
endometrio



Alcune problematiche della menopausa

- “ Vampate di calore, sudorazione eccessiva
- “ Disturbi del sonno
- “ Sintomatologia depressiva, irritabilità
- “ Dolori muscolari e articolari
- “ Sintomi cardiaci (tachicardia, palpitazioni)
- “ Disturbi genitali e urinari

Embriogenesi degli organi pelvici



L'apparato genitale femminile, le vie urinarie e i tessuti di sostegno perineale hanno una origine embriologica comune da cui deriva una dipendenza dagli estrogeni

Effetti locali della carenza di estrogeni

- “ Atrofia delle pareti della vagina (secchezza, facilità alle vaginiti, dispareunia, prurito)
- “ Atrofia mucosa vescico-uretrale (disuria, pollachiuria, incontinenza urinaria)
- “ Atrofia e assottigliamento fascia pelvica (prolasso, incontinenza urinaria)

Effetti sistemici della carenza di estrogeni

- “ Aumentato rischio di malattie cardiovascolari (il rischio di malattia coronarica è più basso per le donne in epoca fertile rispetto agli uomini, pareggia a 65 anni)
- “ Osteoporosi (assottigliamento della massa ossea)

Terapia ormonale sostitutiva in menopausa (Hormone Replacement Therapy, HRT)

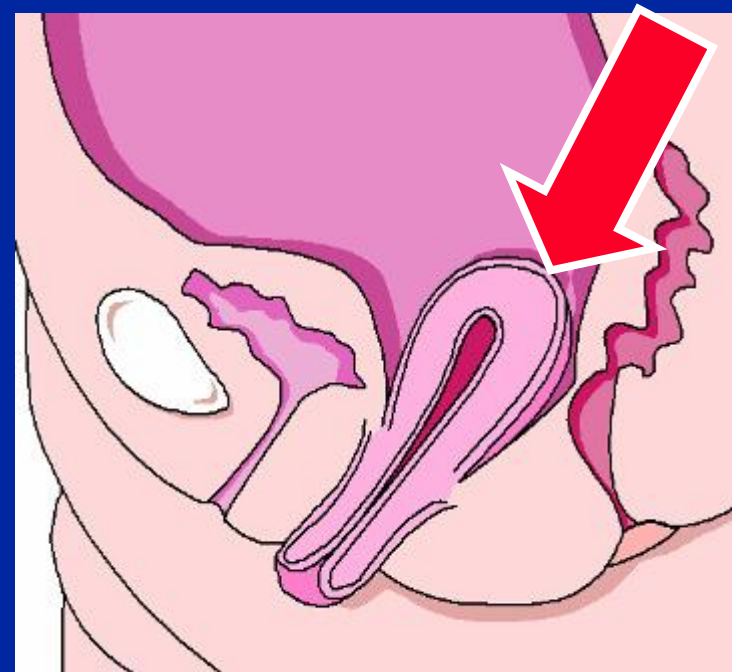
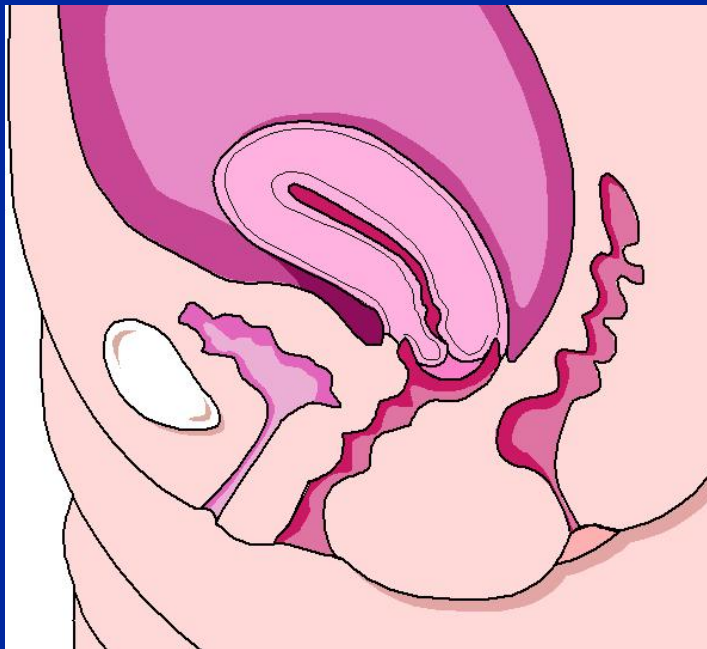
- “ Usata da >70 anni per ridurre sintomi da menopausa e effetti della carenza di estrogeni
- “ studi recenti (Women's Health Initiative, WHI) suggeriscono che HRT **diminuisce** il rischio di fratture da osteoporosi e cancro del colon-retto, ma **aumenta** il rischio di cardiopatie coronariche, ictus, tromboembolia, Ca mammella, demenza; **nel complesso i rischi sembrano superare i benefici**

Indicazione alla HRT

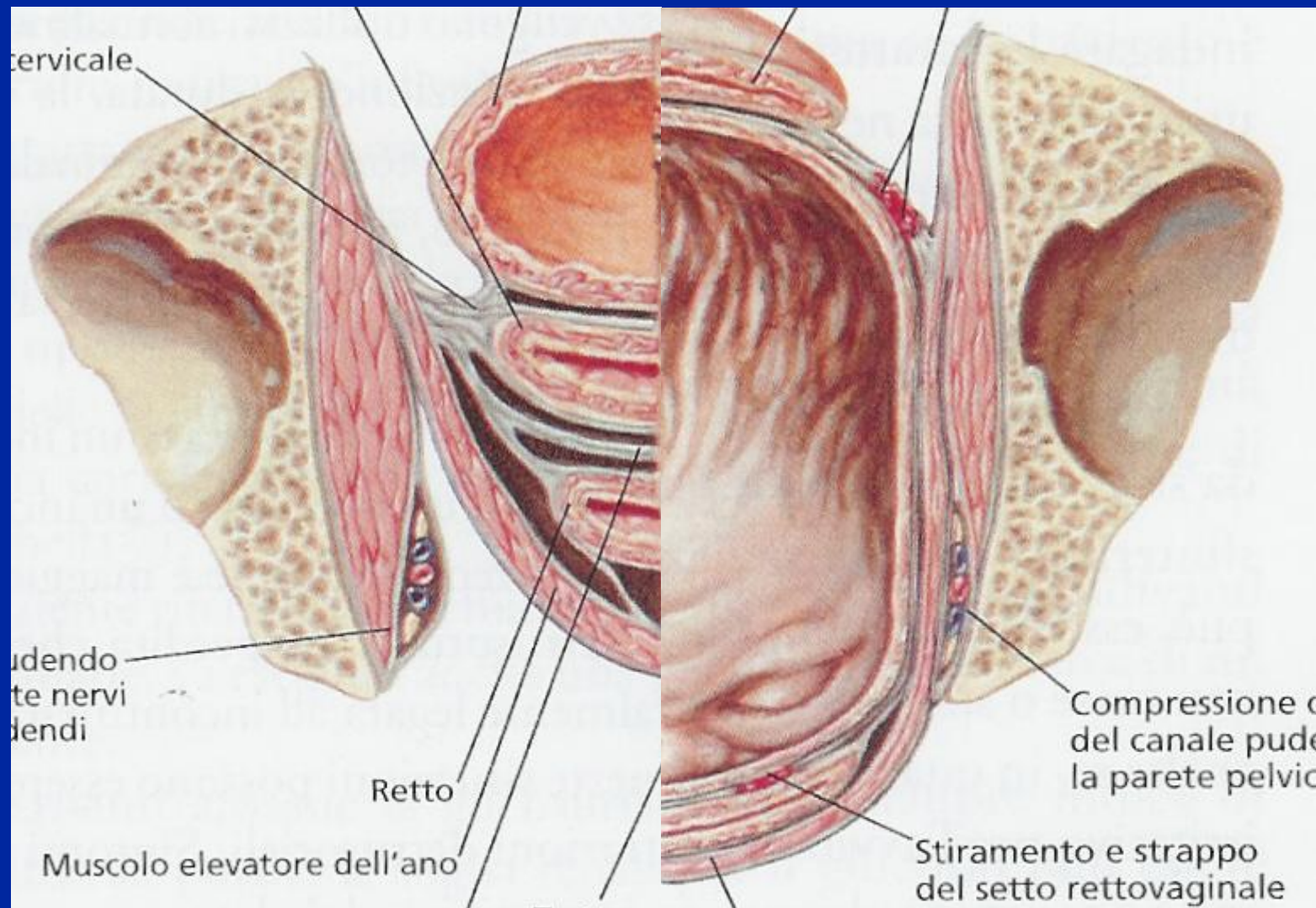
” Attualmente solo il benessere della paziente!

Prolasso genitale

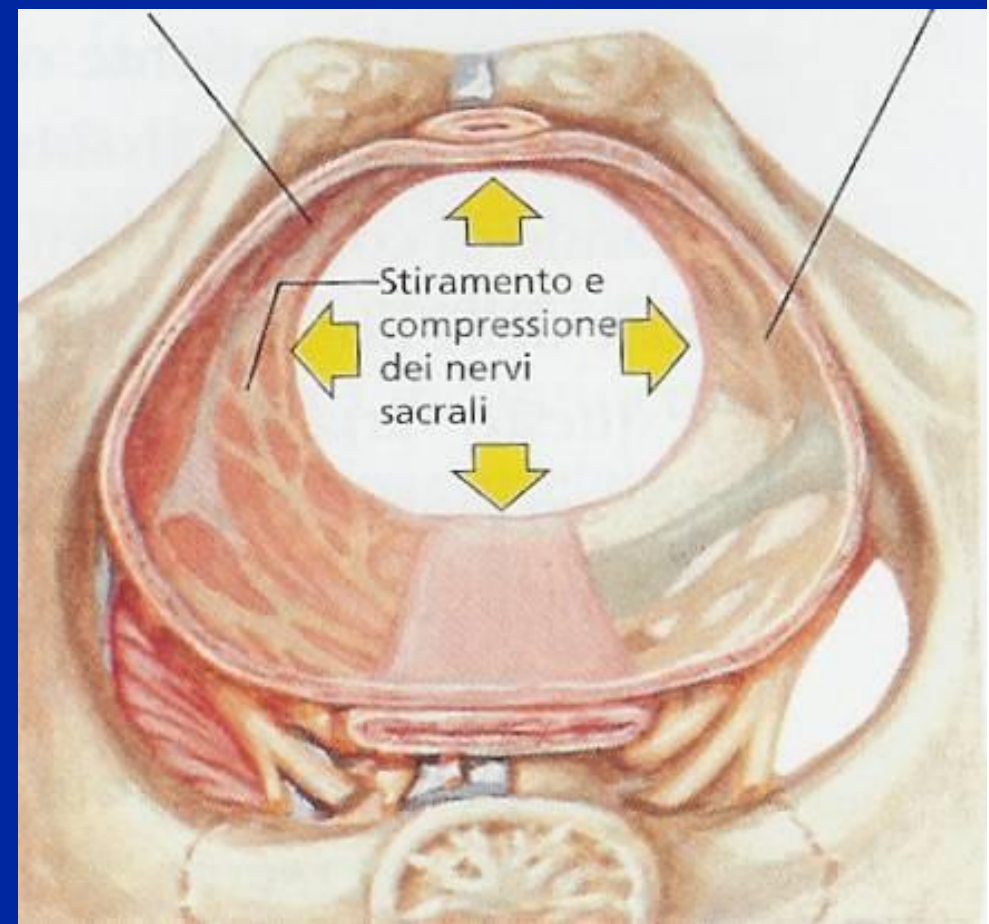
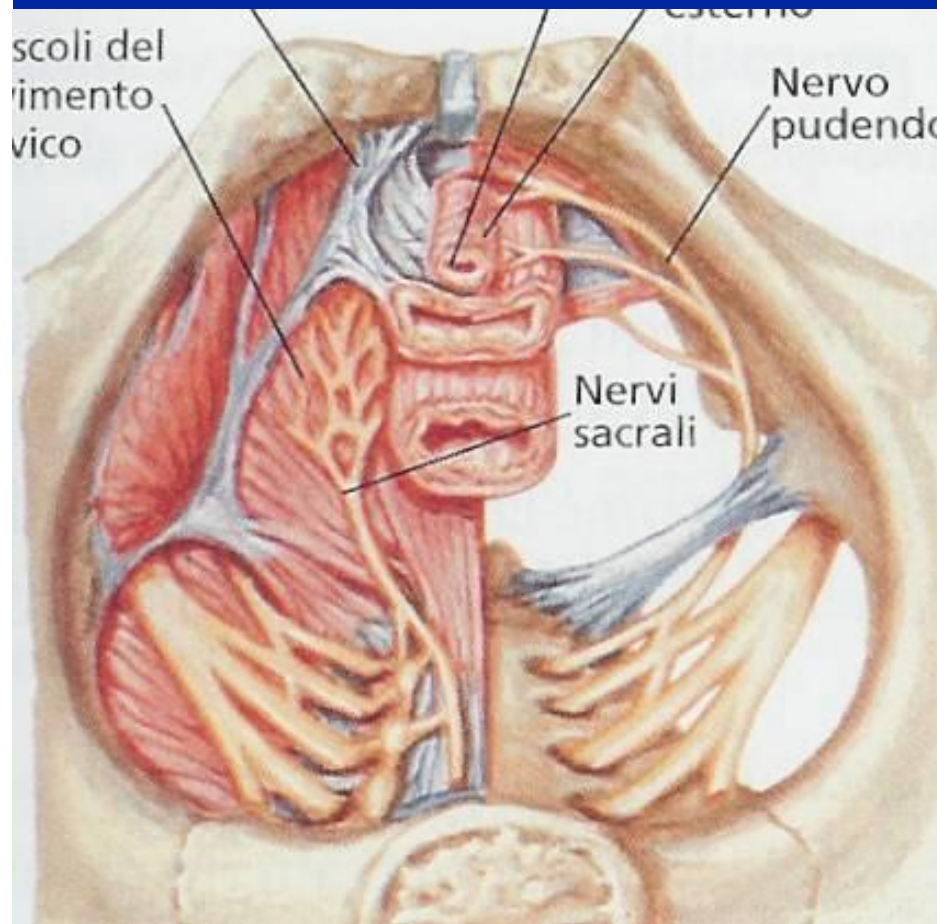
- “ **Definizione:** discesa delle pareti vaginali associata a discesa dell'utero per cedimento dei tessuti di sostegno del perineo
- “ **Frequenza:** 2% delle donne in menopausa



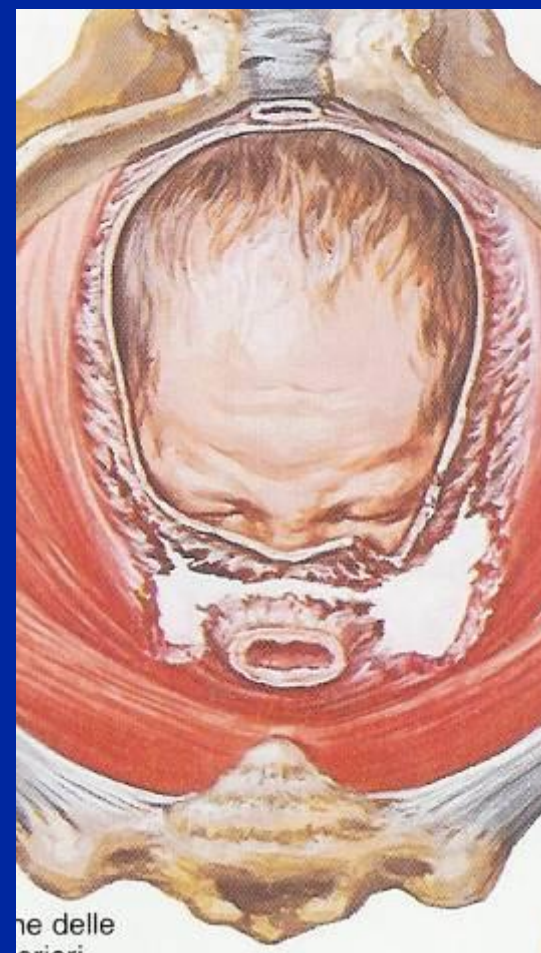
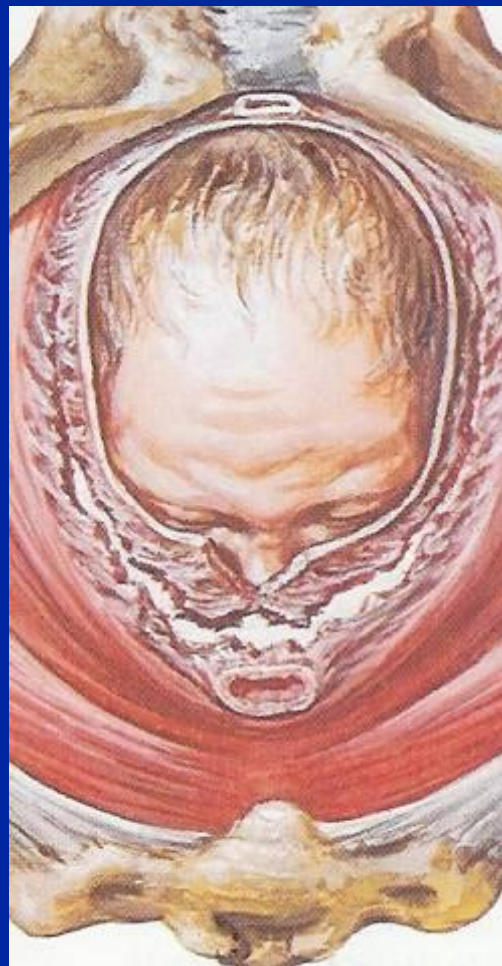
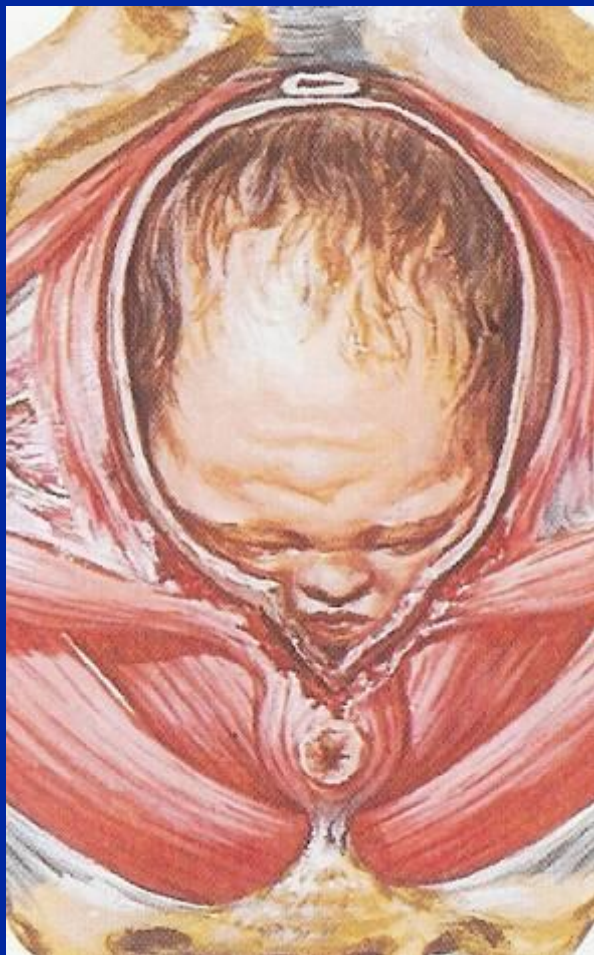Eziopatogenesi del prolasso genitale: l'effetto del parto vaginale sugli organi pelvici e perineo



Distensione del perineo in corso di travaglio di parto



Lesioni da parto del perineo



Eziopatogenesi del prolasso genitale

Lesioni del
perineo



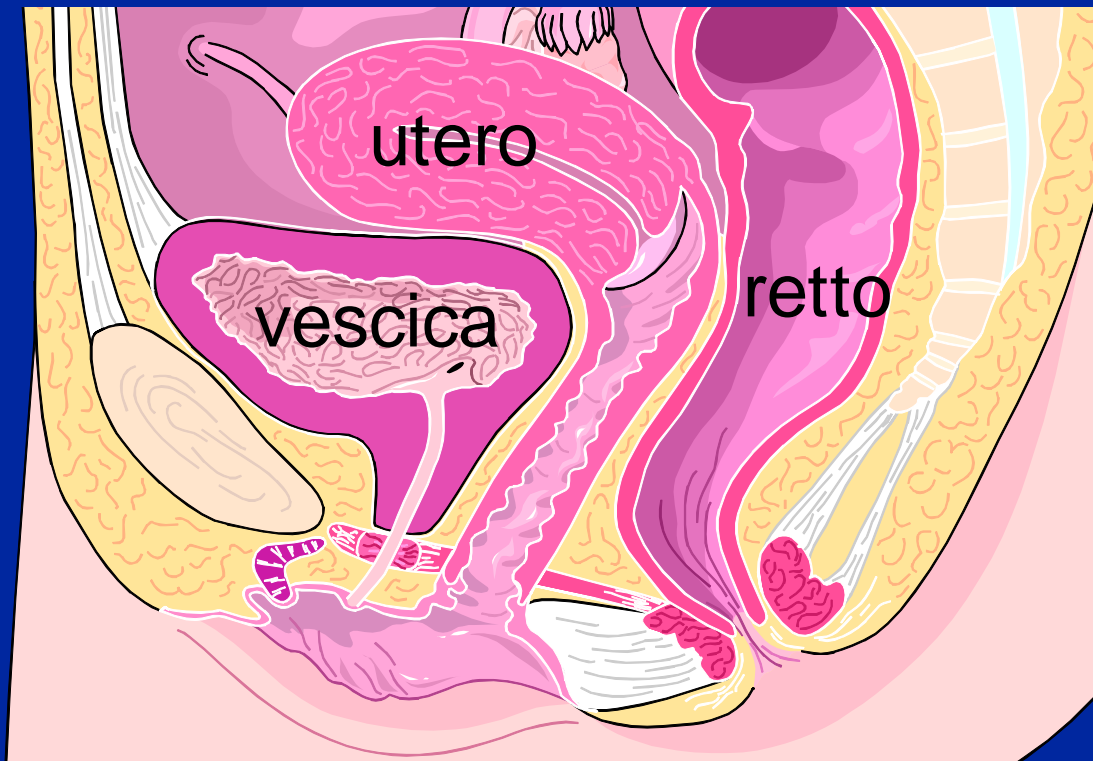
Parto vaginale
e/o operativo

Indebolimento
del perineo



Età (menopausa)
Gravidanza
Stipsi, eccesso
ponderale, tosse
cronica

Prolasso genitale

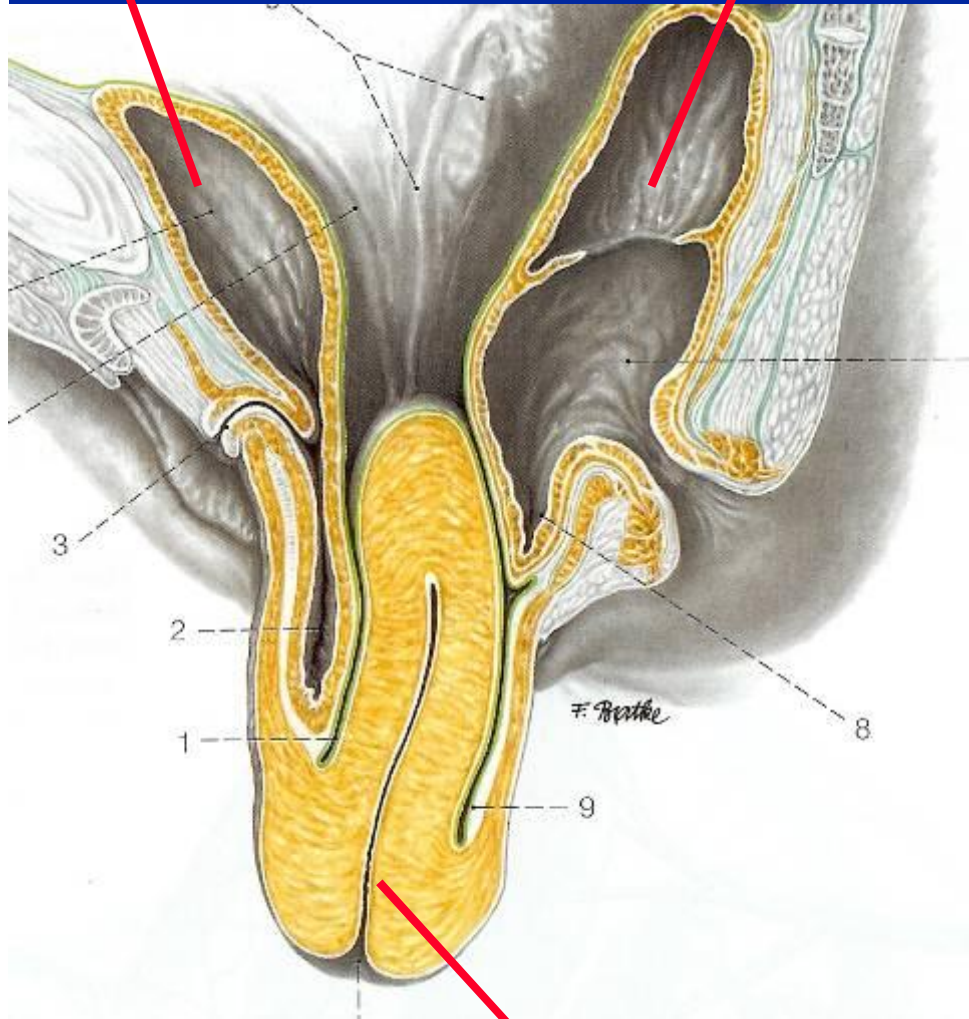


Dal momento che esiste una solidarietà tra gli organi della pelvi, il prolasso utero-vaginale si associa spesso a discesa di vescica/retto

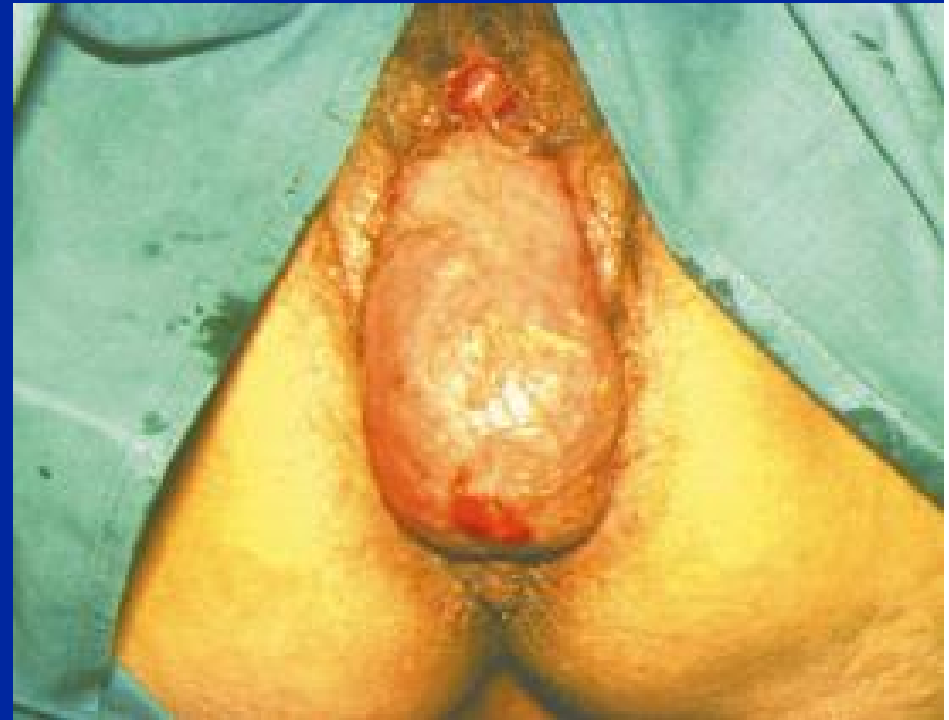vescica

retto

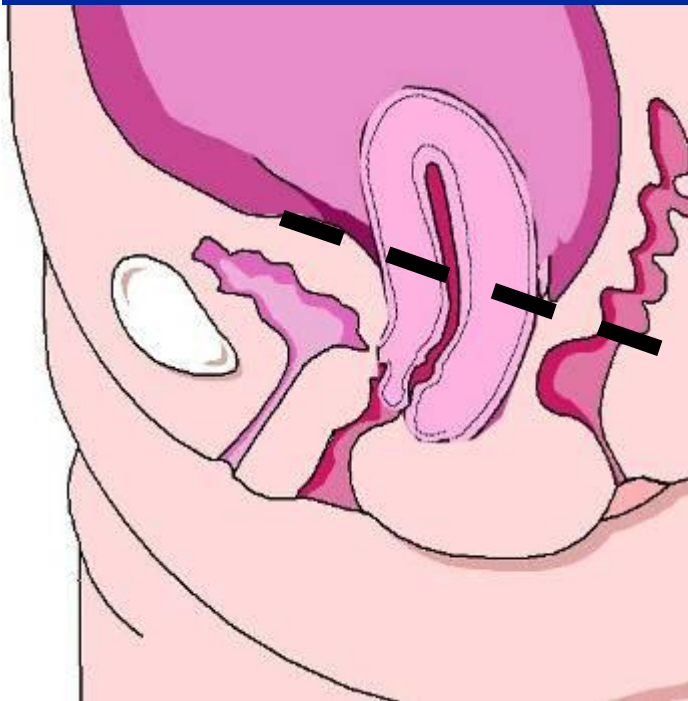
Prolasso totale



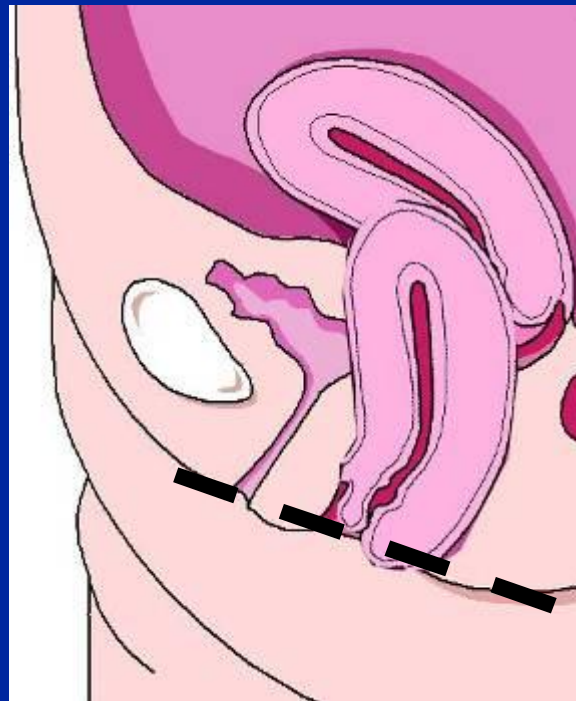
utero



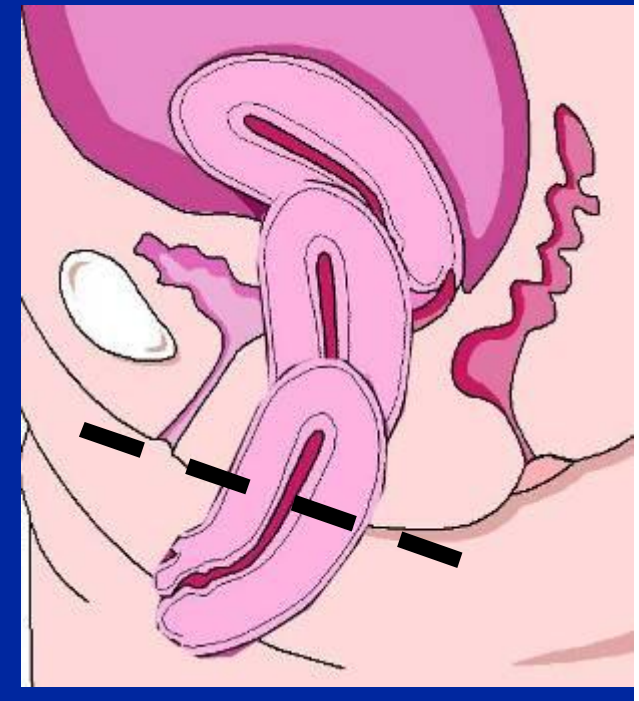
Gradi del prollasso utero-vaginale



1. Cervice endovaginale



2. Cervice a livello imene



3. Cervice esterna

Gradi del prollasso utero-genitale

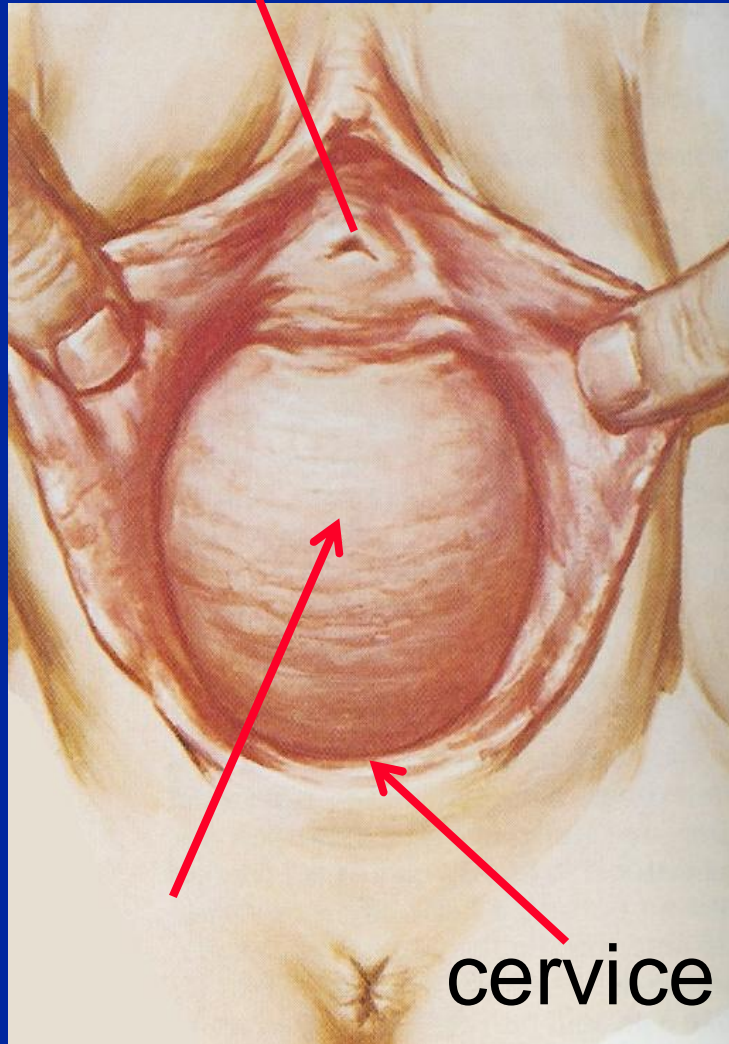
- “ Stadio 0: nessun prollasso visibile
- “ Stadio 1: la parte distale del prollasso si trova a almeno 1 cm sopra il bordo imenale
- “ Stadio 2: prollasso a meno di 1 cm dal bordo imenale
- “ Stadio 3: prollasso a piu di 1 cm sotto il bordo imenale
- “ Stadio 4: prollasso totale (eversione del tratto genitale)

Elementi del prollasso genitale

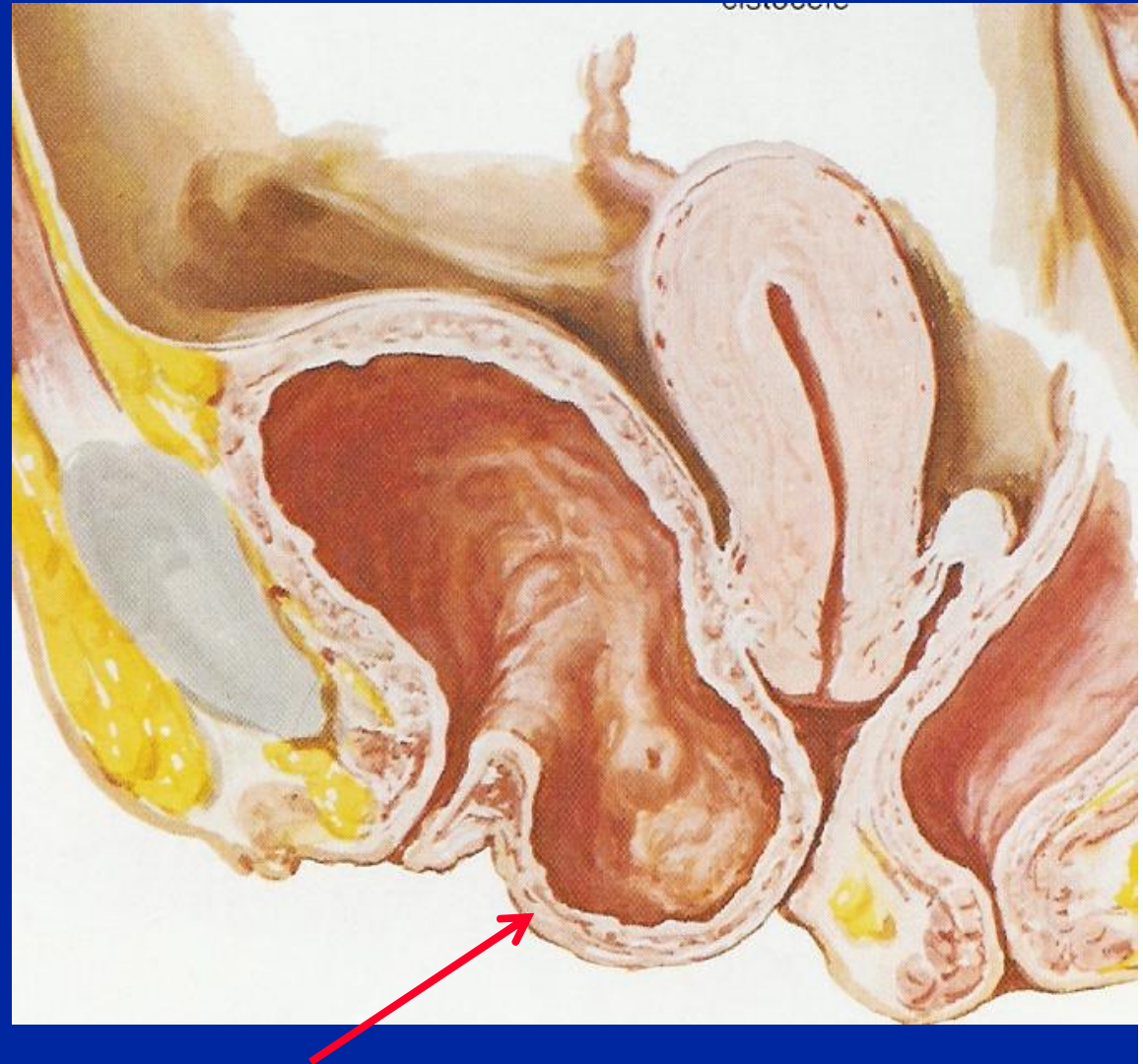
- “ **Prolasso utero-vaginale:** discesa dell'utero
- “ **Cistocele:** discesa della parete vaginale anteriore con la vescica lungo lo spazio vescico-uterino
- “ **Enteroccele (Douglasoccele):** discesa di anse intestinali lungo lo spazio retto-uterino
- “ **Rettocele:** discesa della parete vaginale posteriore con il retto

Cistocele

uretra

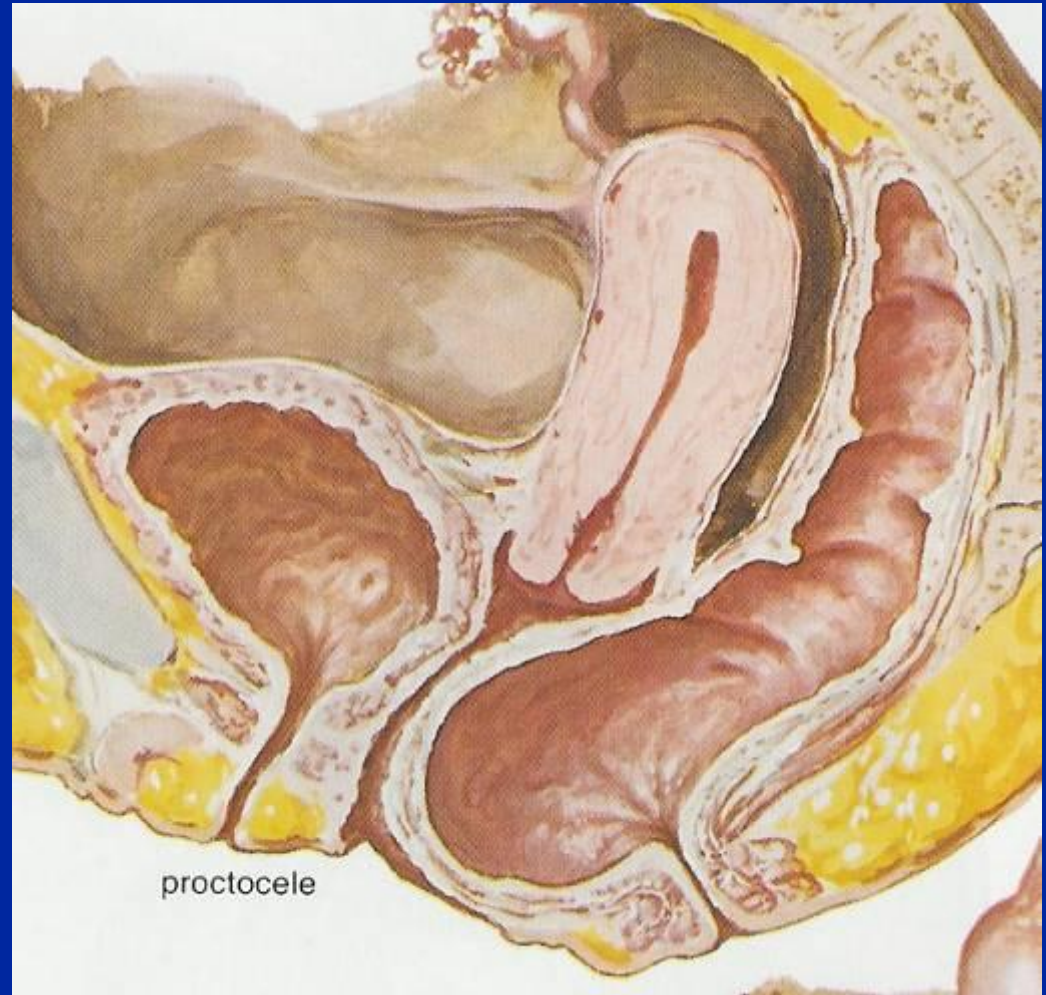
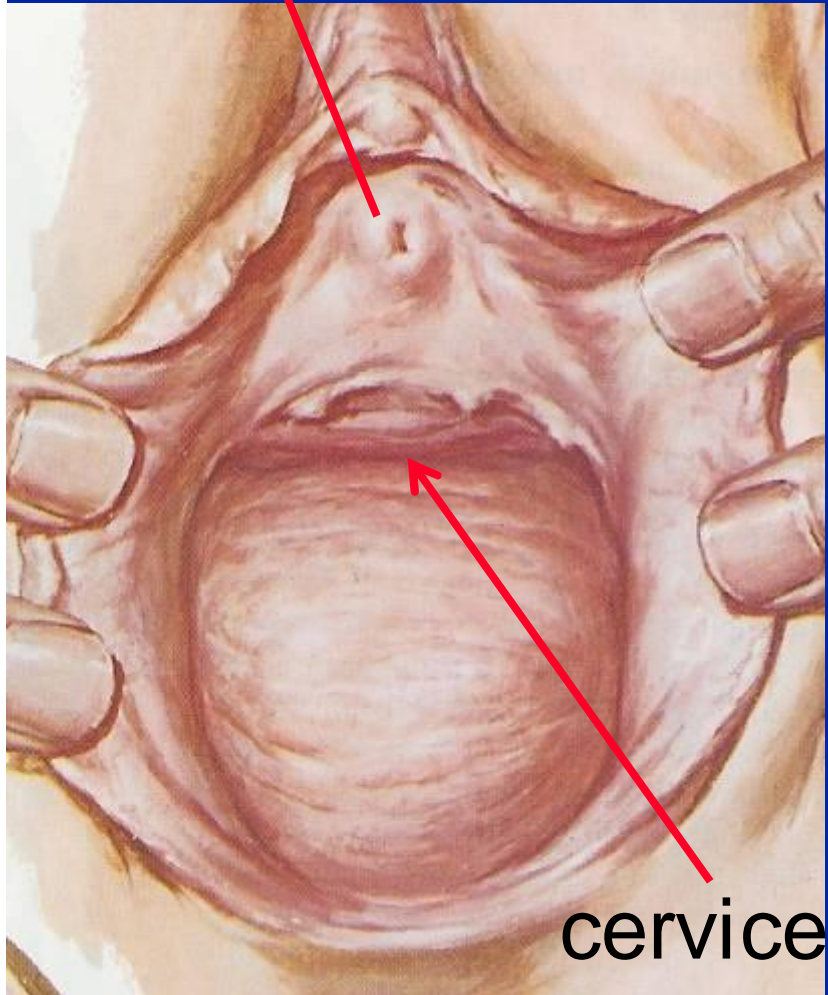


cervix

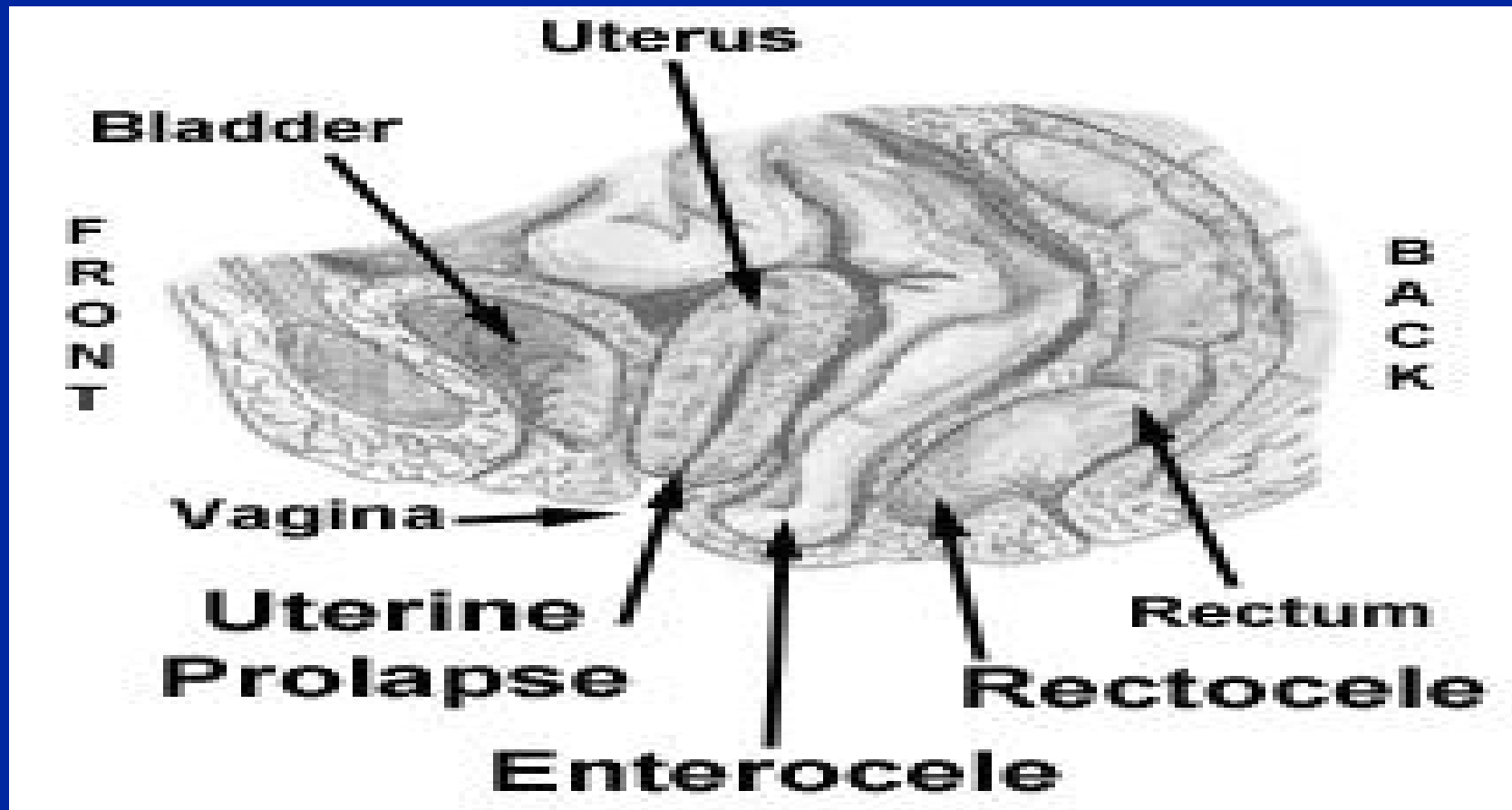


Rettocele

uretra



Enterocecele



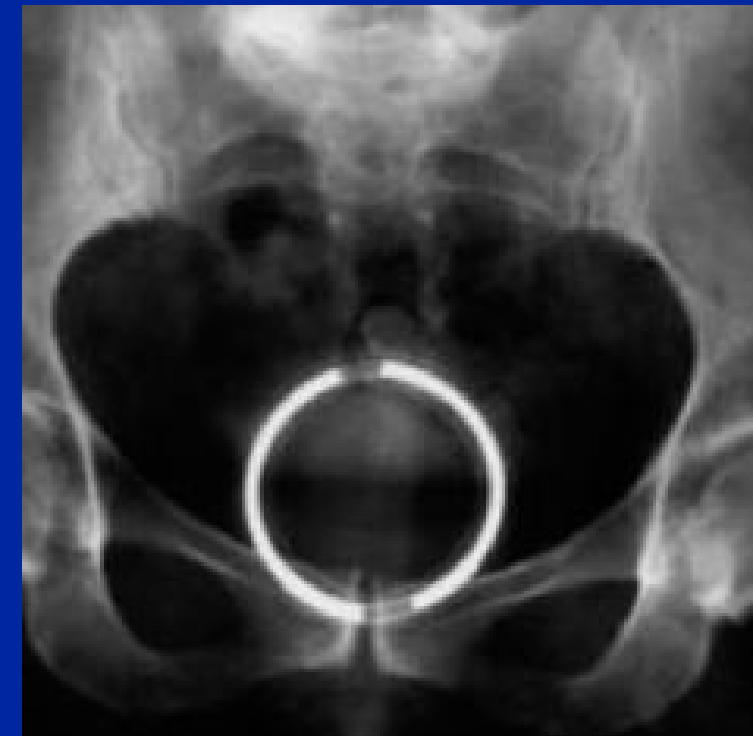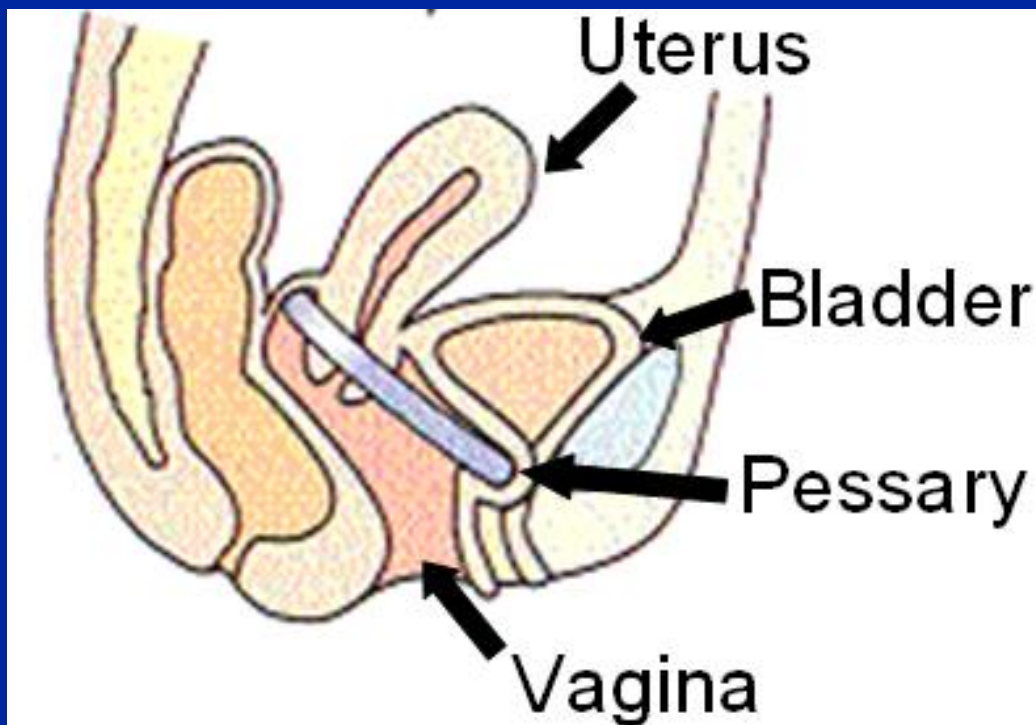

Sintomatologia del prolasso

- “ Dolore variabile
- “ Di solito, più o meno accentuato, in sede lombo-sacrale accompagnato da senso di peso
- “ Fuoriuscita dei genitali dalla rima vulvare in ortostatismo
- “ Sintomi urinari (pollachiuria, incontinenza) e rettali

Diagnosi

” Clinica: visita ginecologica con dimostrazione della discesa dei genitali/vescica/retto, eventualmente associata ad incremento della pressione endoaddominale (tosse)

Trattamento conservativo del prolasso genitale: pessario



Utilizzo del pessario

- “ Scegliere una misura appropriata (mediamente 7 cm)
- “ Rimuovere ogni 2-3 mesi (pessario a anello) o igiene giornaliera (pessario a cubo)
- “ Può provocare ulcere da decubito e fistole

Terapia conservativa del prolasso

- “ Fisioterapia: rafforzare la muscolatura perineale e migliorare i riflessi tra la muscolatura perineale e addominale
- “ Terapia locale con estrogeni

Terapia chirurgica del prolasso

- “ L'isterectomia non è sufficiente a risolvere un prolasso genitale
- “ È necessario un intervento di ancoraggio della cupola vaginale
 - “ Plastica vaginale anteriore/posteriore
 - “ Ancoraggio alla fascia pelvica
 - “ Ancoraggio al legamento sacrospinoso
 - “ Sacrocolpopessia
- “ La probabilità di una recidiva è comunque elevata

Prolasso genitale: conclusioni

- “ Colpisce il 2% delle pazienti in menopausa ed è favorito da diversi fattori tra cui soprattutto la parità
- “ Variabile coinvolgimento di utero, vescica e retto con ampio spettro di sintomi
- “ La diagnosi è prevalentemente clinica
- “ La terapia può essere conservativa o chirurgica