

# Valutazione morfo funzionale con OCT angiografia nel paziente con pucker maculare sottoposto a chirurgia vitreo-retinica



Tommaso Micelli Ferrari, Roberta Zito

## **Abstract**

**Introduzione:** Con il termine pucker maculare s'intende una membrana fibrocellulare avascolare che contraendosi deforma e distorce la regione maculare. Nasce in seguito ad una proliferazione di cellule gliali migrate sulla superficie retinica attraverso rotture della membrana limitante interna (MLI) in seguito, presumibilmente, a distacco posteriore di vitreo.

**Scopo dello studio:** Lo scopo dello studio prospettico condotto presso l'Ospedale "F.Miulli" di Acquaviva delle Fonti è stato quello di valutare con un esame angio-OCT, i cambiamenti a carico dei plessi vascolari retinici (superficiale e profondo) sia in sede foveale sia in sede parafoveale, della zona avascolare foveale (FAZ), dello spessore retinico nei pazienti con pucker maculare idiopatico sottoposti a peeling di MER e MLI.

**Materiali e metodi:** In questo studio prospettico sono stati arruolati 20 pazienti, 12 maschi e 8 femmine di età compresa tra 58 anni e 80 anni età, età media di  $65,8 \pm 5,3$  anni, tutti affetti da MER idiopatica e sottoposti, tra dicembre 2018 e marzo 2019, a vitrectomia 25 G via pars plana e peeling di MER+ MLI presso l'Ente Ecclesiastico Ospedale Generale Regionale "MIULLI" di Acquaviva delle Fonti, per opera della stessa equipe operatoria. Sia al baseline, sia nel follow up, ad 1 settimana, ad un mese, a tre mesi ed a sei mesi dalla chirurgia, tutti i pazienti sono stati sottoposti a visita oculistica con esecuzione di oftalmoscopia diretta e indiretta, valutazione di BCVA in unità logaritmica, Amsler test, OCT B-Scan e Angio-OCT. Tutti i pazienti sono stati sottoposti a vitrectomia 25 G e peeling di MER e MLI. Con Angio-OCT sono stati misurati: FAZ, densità vascolari superficiale e profonda sia in sede foveale sia in sede parafoveale e spessore retinico centrale al baseline e nel follow up.

**Conclusioni:** Dai risultati ottenuti abbiamo osservato che: Il parametro funzionale acuità visiva migliora entro i sei mesi dalla chirurgia; le variazioni della FAZ tuttavia non risultano statisticamente significative. Lo spessore retinico in sede centrale diminuisce progressivamente dopo la chirurgia restando sostanzialmente stabile tra i tre e i sei mesi postoperatori. La densità vascolare a carico del plesso capillare superficiale in sede foveale resta sostanzialmente stabile per tutto il follow-up, mentre quella del plesso capillare profondo migliora durante i sei mesi di monitoraggio. In sede parafoveale ad una settimana dalla chirurgia la densità vascolare di ambo i plessi diminuisce. Non abbiamo trovato una correlazione statisticamente significativa tra BCVA e FAZ sia nel periodo preoperatorio sia in quello postoperatorio.

**Keywords and abbreviations:** Macular Pucker, vessel density in macular pucker, angio-oct in macular pucker, parafoveal density, vitrectomy in macular pucker

La membrana epiretinica (MER) o pucker maculare, dall'inglese pucker, "grinza" o "ruga", è una patologia dell'interfaccia vitreoretinica ove un'anomala proliferazione cellulare determina la formazione, sulla superficie della retina interna, di una membrana fibrocellulare avascolare che contraendosi, progressivamente deforma e distorce la regione maculare. Si tratta di una proliferazione di cellule gliali migrate sulla superficie retinica attraverso rotture della membrana limitante interna (MLI), rotture probabilmente derivate dal distacco posteriore di vitreo dalla regione maculare<sup>(1;2)</sup>. La MER è una patologia cronica, a lenta evoluzione. Il grado di compromissione della qualità di vista e quindi di vita del paziente è pertanto strettamente correlato al grado di evoluzione della malattia e alla durata della stessa<sup>(3)</sup> (Figura 1).

Lo scopo dello studio prospettico condotto presso l'Ospedale "F.Miulli" di Acquaviva delle Fonti è stato quello di valutare con un esame angio-OCT, una metodica non invasiva e ripetibile i cambiamenti a carico dei plessi vascolari retinici (superficiale e profondo) sia in sede foveale sia in sede parafoveale, della zona avascolare foveale (FAZ), dello spessore retinico nei pazienti con pucker maculare idiopatico sottoposti a peeling di MER e MLI nonché di comprendere l'esistenza di correlazioni eventuali tra i parametri analizzati e le variazioni di acuità visiva pre e postoperatoria.

In questo studio prospettico sono stati arruolati 20 pazienti, 12 maschi e 8 femmine di età compresa tra 58 anni e 80 anni età, età media di 65,8 $\pm$ 5,3 anni, tutti affetti da MER idiopatica e sottoposti, tra dicembre 2018 e marzo 2019, a vitrectomia 25 G via pars plana e peeling di MER+ MLI presso l'Ente Ecclesiastico Ospedale Generale Regionale "MIULLI" di Acquaviva delle Fonti, per opera della stessa equipe operatoria. Abbiamo incluso nello studio pazienti con MER idiopatica in assenza di pregressi trattamenti fotocoagulativi per aree degenerative, fori, rotture retiniche che presentavano alla diagnosi metamorfopsie (Amsler positivo) e calo dell'acuità visiva (BCVA media pre-intervento di 0,5 logmar). I criteri di esclusione del nostro studio sono stati: glaucoma, CNV retinopatia diabetica, distacco di retina, pregressa vitrectomia, opacità diottriche, traumi oculari. Non abbiamo fatto distinzione tra fuchici e pseudofuchici, pertanto, laddove si è ritenuto necessario, è stato eseguito intervento di facoemulsificazione di cristallino catarattoso e impianto di IOL intraoculare al termine del

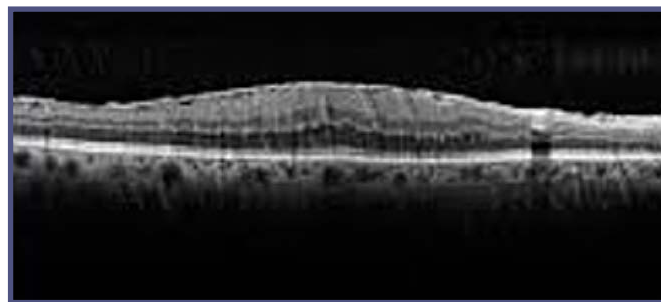


Fig. 1 - Pucker maculare.

nostro follow up.

Sia al baseline, sia nel follow up, ad 1 settimana, ad un mese, a tre mesi ed a sei mesi dalla chirurgia, tutti i pazienti sono stati sottoposti a visita oculistica con esecuzione di oftalmoscopia diretta e indiretta, valutazione di BCVA in unità logaritmica, Amsler test, OCT B-Scan e Angio-OCT. Tutti i pazienti sono stati sottoposti a vitrectomia 25 G e peeling di MER e MLI. Dopo induzione di DPV, qualora non presente al momento dell'intervento, è stata eseguita una vitrectomia core e successivamente peeling sia di membrana epiretinica sia di MLI grazie all'utilizzo di un colorante capace di imbibire sia la MER sia la limitante interna (brilliant peel dual dye). Non è stato necessario utilizzare tamponanti retinici in alcun caso. Con Angio-OCT sono stati misurati: FAZ, densità vascolari superficiale e profonda sia in sede foveale sia in sede parafoveale e spessore retinico centrale al baseline e nel follow up.

I risultati ottenuti sono stati molto interessanti, abbiamo infatti notato che:

L'acuità visiva media al baseline era di 0,5  $\pm$  0,18 logmar. L'acuità visiva media a 1 settimana era di 0,4  $\pm$  0,18 logmar. L'acuità visiva media a 4 settimane era di 0,3  $\pm$  0,14 logmar. L'acuità visiva media a 12 settimane era di 0,2  $\pm$  0,14 logmar. L'acuità visiva media a 24 settimane era di 0,2  $\pm$  0,11 logmar.

I 20 pazienti sottoposti a valutazione nel nostro studio

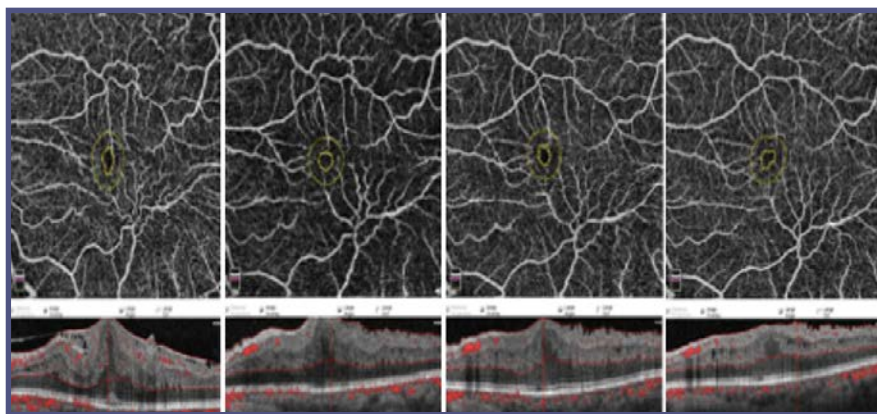


Fig. 2 - Angio-oct in paziente affetto da pucker maculare, pre operatorio e post operatorio ad 1,3 e 6 mesi.

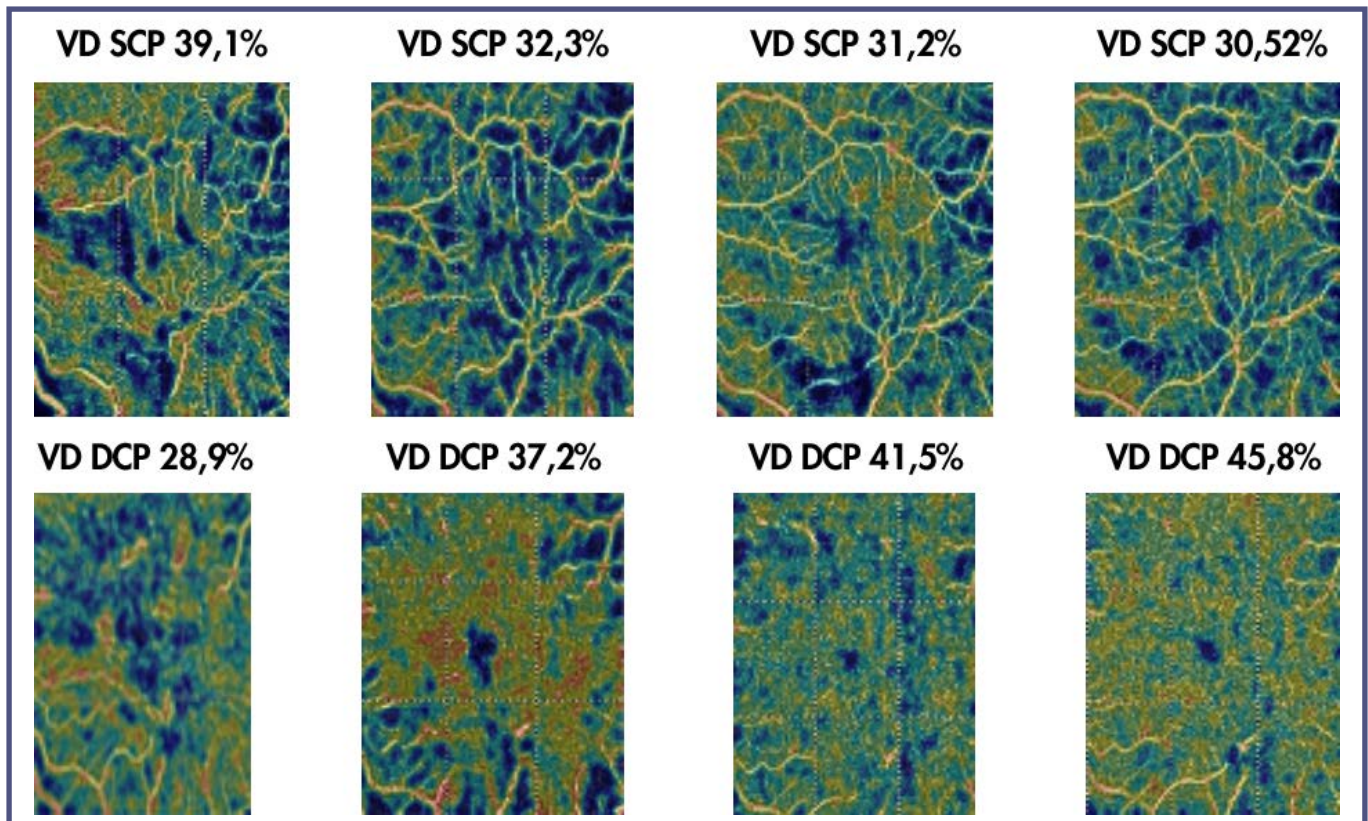


Fig. 3 - Densità vascolare dei plessi superficiale e profondo in paziente affetto da pucker maculare, nel preoperatorio e postoperatorio ad 1,3 e 6 mesi.

presentavano una CRT (Central Retinal Thickness) preoperatoria compresa tra 299 e 711  $\mu\text{m}$  con valore medio pre operatorio di  $443,9 \pm 86,78 \mu\text{m}$ . Il CRT medio al baseline era di  $443,85 \pm 86,78 \mu\text{m}$ , a 1 settimana era di  $420,15 \pm 77,26 \mu\text{m}$ , a 4 settimane era di  $395,60 \pm 64,15 \mu\text{m}$ , a 12 settimane era di  $369,4 \pm 58,15 \mu\text{m}$ , a 24 settimane era di  $364,40 \pm 56,81 \mu\text{m}$ . Per quanto riguarda la densità vascolare i nostri pazienti avevano una densità vascolare superficiale (SCP-F) media preoperatoria in sede foveale di  $35,70 \pm 6,05\%$ , una densità vascolare profonda (DCP-F) media preoperatoria in sede foveale di  $36,79 \pm 8,17\%$ , una densità vascolare superficiale (SCP-P) media preoperatoria in sede parafoveale di  $46,38 \pm 5,53\%$  e una densità vascolare profonda (DCP-P) media preoperatoria in sede parafoveale di  $45,03 \pm 6,93\%$ . La SCP-F media ad una settimana dalla chirurgia era di  $33,66 \pm 6,10\%$  mentre la DCP-F era di  $37,86 \pm 6,23\%$ . La SCP-F media a 4 settimane dalla chirurgia era di  $34,82 \pm 5,72\%$  e la DCP-F era di  $39,31 \pm 5,30\%$ . La SCP-F media a 12 settimane dalla chirurgia era di  $33,61 \pm 6,20\%$  mentre la DCP-F era di  $39,18 \pm 5,57\%$ . La SCP-F media a 24 settimane dalla chirurgia era di  $33,84 \pm 6,16\%$ , la DCP-F era di  $40,97 \pm 5,13\%$ . La SCP-P media ad una settimana dalla chirurgia era di  $42,06 \pm 5,92\%$  e la DCP-P era di  $44,48 \pm 6,64\%$ .

La SCP-P media a 4 settimane dalla chirurgia era di  $45,14 \pm 4,81\%$ , la DCP-P era di  $48,18 \pm 6,05\%$ . La SCP-P media a 12 settimane dalla chirurgia era di  $45,35 \pm 4,88\%$  mentre la DCP-P era di  $50,27 \pm 4,46\%$ . Infine la SCP-P media a 24 settimane dalla chirurgia era di  $46,36 \pm 4,87\%$  e la DCP-P era di  $51,46 \pm 4,27\%$ . (Figure 2, 3) (Grafico 1, 2, 3)

Riassumendo i risultati del nostro studio possiamo dire che:

- *Il parametro funzionale acuità visiva resta sostanzialmente stabile nel primo periodo di follow up mentre mostra un progressivo e statisticamente significativo miglioramento a 3 e a 6 mesi dalla chirurgia maggiormente evidente tra la prima e la ventiquattresima settimana postoperatoria.*
- *L'aspetto morfologico della FAZ migliora ad un mese dal peeling restando sostanzialmente stabile nel primissimo periodo post operatorio. Le sue dimensioni tendono ad aumentare leggermente ad una settimana dalla chirurgia, in modo più evidente verso il primo e il terzo mese post operatorio e ancora più evidente a sei mesi di follow-up. Le variazioni della FAZ tuttavia non risultano statisticamente significative.*
- *Lo spessore retinico in sede centrale diminuisce*

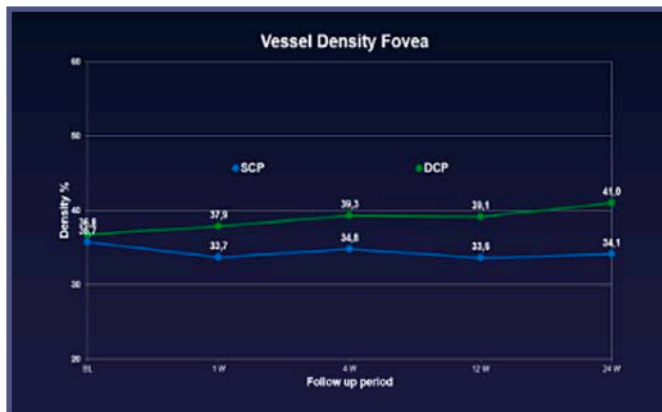

Grafico 1

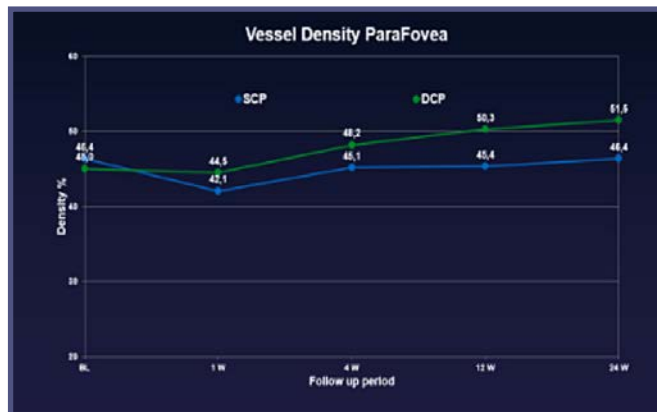


Grafico 2

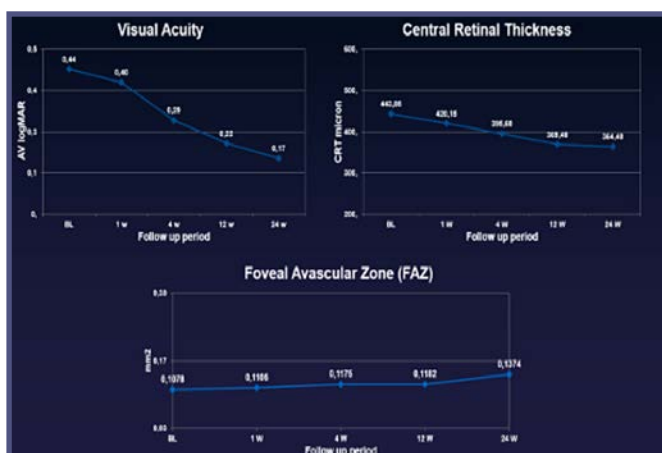


Grafico 3

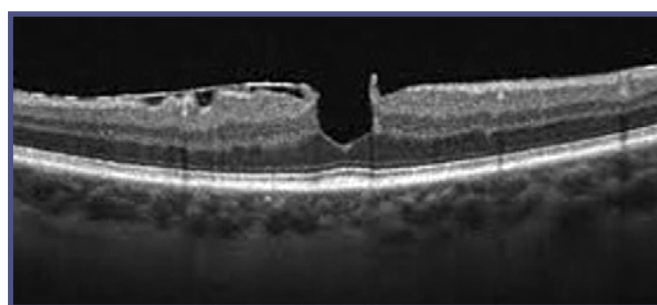


Fig. 4 - Foro maculare.

progressivamente dopo la chirurgia restando sostanzialmente stabile tra i tre e i sei mesi postoperatori. Le sue variazioni risultano essere statisticamente significative.

- La densità vascolare a carico del plesso capillare superficiale in sede foveale resta sostanzialmente stabile per tutto il follow-up, mentre quella del plesso capillare profondo migliora durante i sei mesi di monitoraggio, avvicinandosi, senza tuttavia mostrare un miglioramento statisticamente significativo a sei mesi di follow up.
- In sede parafoveale ad una settimana dalla chirurgia la densità vascolare di ambo i plessi diminuisce. In sede parafoveale a 4 settimane a 12 settimane e a 24 settimane dalla chirurgia la densità del plesso capillare superficiale resta sostanzialmente invariata mentre quella del plesso capillare profondo mostra un trend di miglioramento rispetto al baseline statisticamente significativo solo a sei mesi di follow up, in accordo con la letteratura<sup>(4,5)}</sup>.

Non abbiamo trovato una correlazione statisticamente significativa tra BCVA e FAZ sia nel periodo pre operatorio sia in quello post operatorio. Il ripristino di un aspetto morfologico retinico

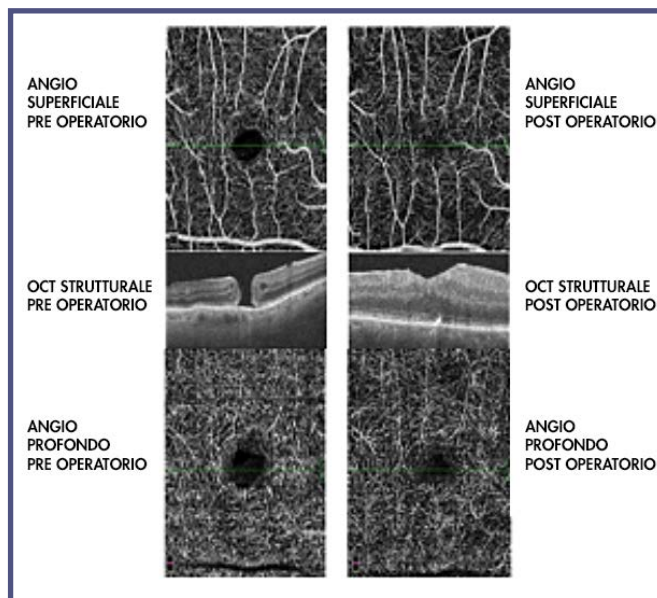


Fig. 5 - Angio oct del plesso vascolare superficiale e profondo di un foro maculare nel pre e nel post operatorio.

fisiologico con la riduzione statisticamente significativa dello spessore centrale in sede foveale si associa ad un miglioramento significativo di acuità visiva del paziente; tuttavia le dimensioni della FAZ non sembrano correlare all'acuità visiva del paziente. La densità vascolare profonda in sede parafoveale migliora in maniera

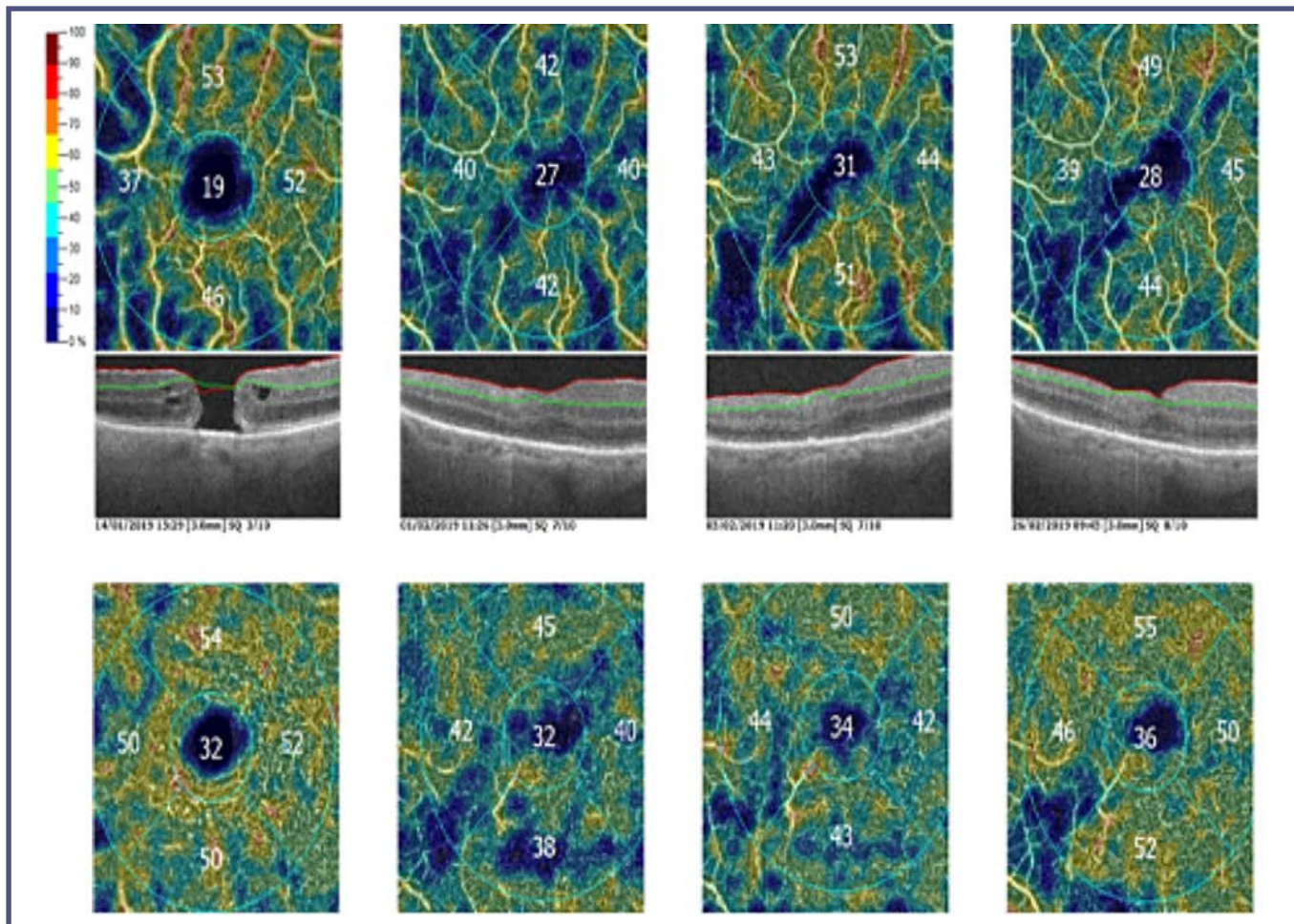


Fig. 6 - Densità vascolare del plesso superficiale e profondo in foro maculare nel pre e postoperatorio a 1,3 e 6 mesi.

statisticamente significativa a sei mesi dalla chirurgia mentre le densità superficiale resta stabile<sup>(6)</sup>.

Altrettanto meritevoli di nota risulta essere lo studio della densità vascolare del plesso superficiale e profondo nella chirurgia dei fori maculari (lamellari o a tutto spessore).

A tal fine abbiamo intrapreso una analisi, attualmente in corso, su un campione di pazienti affetti da foro maculare sottoposti a chirurgia.

I risultati preliminari di tale studio si sono rivelati di

notevole interesse clinico in quanto hanno evidenziato come le differenti tipologie di foro maculare (siano essi associati a trazione vitreo maculare con o senza retinoschisi, con o senza edema intraetnico) possano presentare densità vascolari nei plessi superficiale e profondo estremamente diversi aiutando il chirurgo vitreo-retinico a comprendere predittivamente quali possano essere i risultati funzionali post operatori in ogni specifico caso (Figure 4, 5, 6). ■

## BIBLIOGRAFIA

1. Jack J. Kanski *Oftalmologia clinica Masson*
2. J Seebag *Anomalous posterior vitreous detachment: a unifying concept in vitreo-retinal disease. Graefes Arch Clin Exp Ophthalmol.* 2004 Aug; 242(8):690-8
3. Kritzenberger M, Junglas B, Framme C, et al. *Different collagen types define two types of idiopathic epiretinal membranes. Histopathology.* 2011; 58(6):953-965
4. Coppe AM, Lapucci G, Gilardi M, Petruzzella F, Ripandelli G. *Alterations of macular blood flow in superficial and deep capillary plexus in the fellow and affected eyes of patients with unilateral idiopathic epiretinal membrane. Retina.* 2019 Jul 10
5. Kitagawa Y1, Shimada H, Shinojima A, Nakashizuka H. *Foveal avascular zone area analysis optical coherence tomography angiography before and after epiretinal membrane surgery. Retina.* 2019 Feb; 39(2):339-346
6. Kim YJ, Kim S, Lee JY, Kim JG, Yoon YH. *Macular capillary plexuses after epiretinal membrane surgery: an optical coherence tomography angiography study. Br J Ophthalmol.* 2018 Aug; 102(8):1086-1091