

OCT e Glaucoma

di Amedeo Lucente

Introduzione

Lo scopo della scienza medica è la conoscenza, cura e completa guarigione delle patologie umane. A questo primario e nobile fine si è aggiunta la prevenzione, avvertita dall'opinione pubblica con crescente interesse. Evitare e prevenire futuri e più gravi danni irreversibili, specialmente in patologie croniche, sono obiettivi primari della moderna medicina. Il glaucoma, più di altre patologie, sente questa diffusa esigenza; tutta la ricerca e le indagini strumentali sono ispirate a individuare i danni iniziali, limitarli, intraprendere le cure più efficaci con i minori effetti collaterali. La moderna farmacopea, non solo oftalmologica, si rivolge con crescenti speranze verso la neuroprotezione, nuova frontiera terapeutica molto promettente, tutta da verificare e scoprire. Gli

sviluppi delle ricerche in questo campo sembrano confermare le iniziali e favorevoli attese.

La strada intrapresa verso farmaci preventivi e neuro-rigenerativi nel glaucoma oltrepassa, in prospettiva, la semplice cura medica; ha come approdo finale, forse chimerico, la "restitutio ad integrum" del sistema nervoso visivo. Studi sulla reversibilità del danno delle cellule ganglionari tuttavia incoraggiano queste tendenze. La Tomografia Ottica a radiazione Coerente, prima Time e ora Spectral Domain SD-OCT, si presta bene a questi fini, misurando in vivo lo spessore delle fibre ottiche retiniche. Lo spessore del RNFL, *Retinal Nerve Fiber Layer* ha, com'è noto, fisiologicamente un andamento a doppia gobba. Partendo e terminando circolarmente in senso orario per 360° da ore 9 del disco ot-

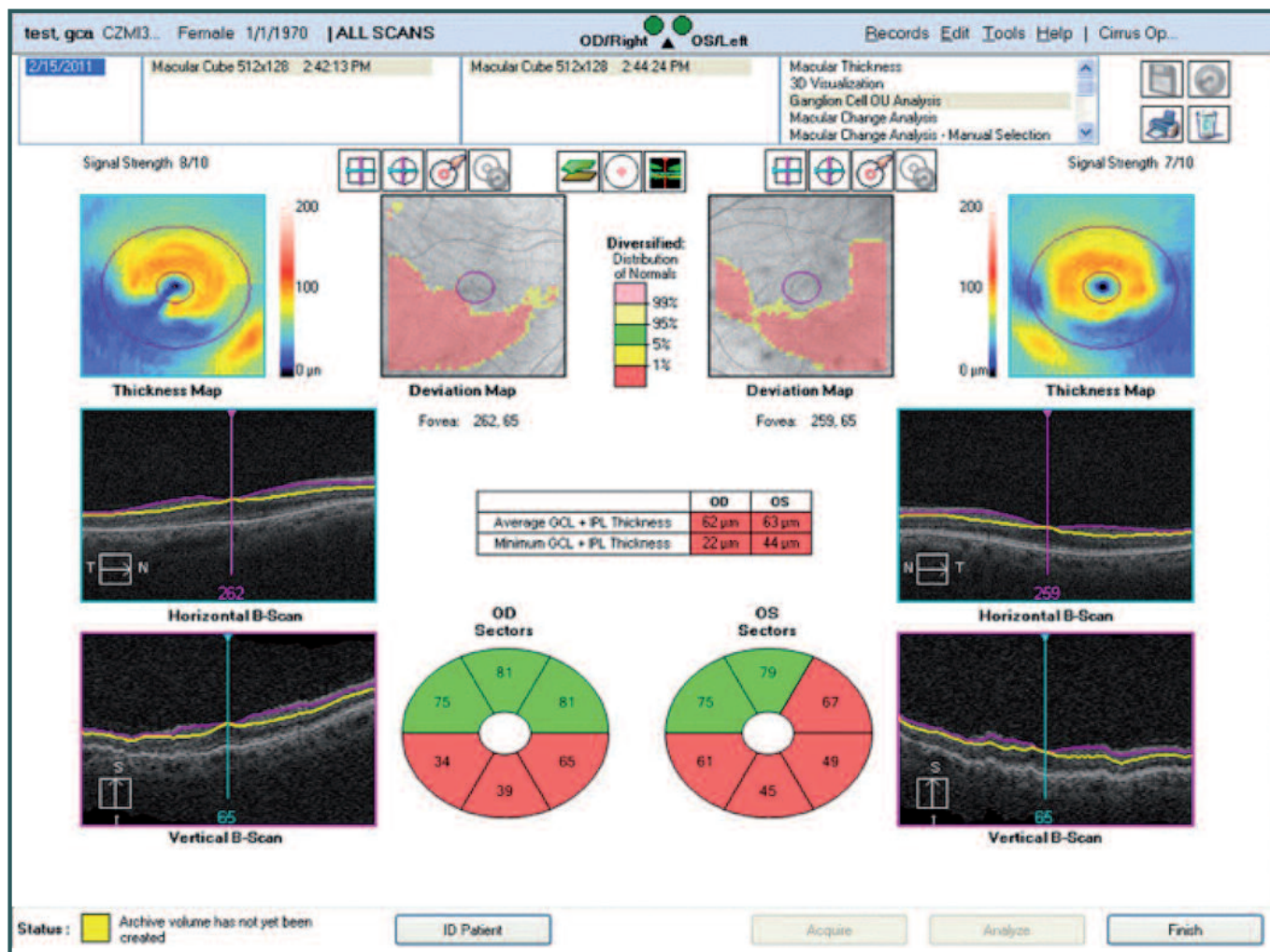


Fig. 1 - Report Macular Cube (512x128) Ganglion Cell OU Analysis in Cirrus Zeiss

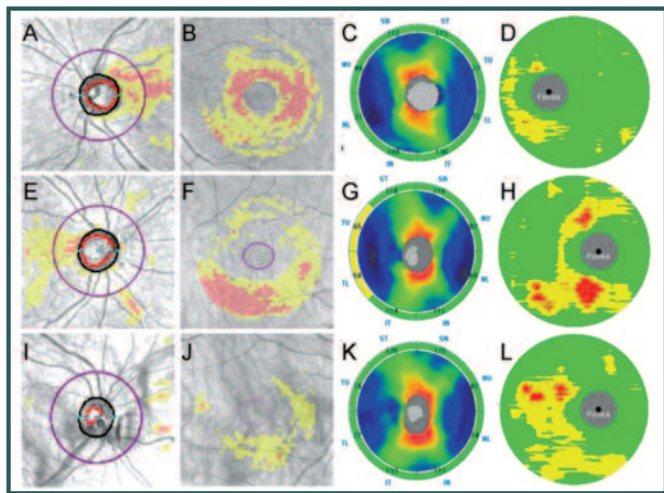


Fig. 2 - Report RTVue Optovue. Danno evidente al GCC in macula e poco evidente intorno alla papilla ottica.

tico, gli spessori delle fibre hanno un aumento nei settori Temporale e Superiore e una diminuzione nei settori Nasale e Inferiore.

Gli spessori rilevati sono disegnati in bande di colore verde, giallo e rosso, per valori normali borderline o patologici, rispetto al database normativo, presente in tutti gli SD-OCT. Lo spessore delle fibre ottiche in area peripapillare, indagato inizialmente da Gdx e HRT, permette di andare oltre la semplice diagnosi clinica di danno, di svelare i primi segnali della sofferenza delle fibre ottiche, di fornire indicazioni per la terapia più idonea, evitando perdite altrimenti irreversibili, rilevabili tardivamente alla Perimetria Automatica Standard SAP. Questa fine possibilità diagnostica si sposa bene con la neuroprotezione; le strade del progresso strumentale e terapeutico sembrano procedere nella stessa direzione, verso lo stesso fine, la possibilità concreta di prevenire i danni da glaucoma.

OCT & Glaucoma in progress

Lo Stratus TD-OCT Zeiss arrivato sul mercato alla fine del 2001, misurava le fibre ottiche a 3,4 mm e da 2,9 mm a 6,8 mm dal bordo papillare, in modo progressivo e decrescente verso la periferia, lungo le arcate vascolari. Visionare le fibre era possibile prima solo con fotografia Red Free digitale o con filtri selettivi e con GDx e HRT. Quigley dimostrò che una diminuzione dell'uno per cento (1%) delle fibre nei primati era visibile con la fotografia in luce blu precorrendo la strada della prevenzione, oggi più efficacemente attuabile con la tomografia¹.

Numerosi studi affermano inconfutabilmente che la diminuzione dello spessore del RNFL precede di molti anni il danno visibile al campo visivo, silente nelle pri-

missime fasi della malattia. Secondo vari autori il danno delle fibre ottiche alla SAP deve arrivare al 40%/70% per essere validamente registrabile²⁻³. L'indagine tomografica si estende, oltre che alle fibre, alla morfometria della papilla ottica con confronto normativo quasi completo. Tutti i Glaucoma-Report degli SD-OCT sono correlati, infatti, di un database di riferimento non solo per le fibre RNFL, ma anche per la papilla ONH. Gli HD-OCT Cirrus Zeiss in particolare offrono con il Report "RNFL and ONH Optic Disc Cube 200x200" i seguenti dati:

- Average RNFL Thickness
- RNFL Symmetry
- Rim Area
- Disc Area
- Average C/D Ratio
- Vertical C/D Ratio
- Cup Volume
- Neuro-retinal Rim Thickness
- RNFL Thickness
- RNFL Quadrants
- RNFL Clock Hours

I dati del Disc Area sono privi di database normativo, evidenziato dallo sfondo in grigio del relativo riquadro, per l'ampia variabilità anatomica di questa regione. Gli altri indici sono correlati di database valido per superfici della papilla comprese tra 1,3 mm² e 2,5 mm². Oltre questi limiti anatomici gli indici escono dal database normativo, non sono riconosciuti dal software, che attribuisce colori verde/giallo/rosso per valori normali/sospetti/patologici; uno sfondo grigio di non riscontro e senza giudizio clinico-strumentale è dato per i valori al di fuori del database normativo.

Queste limitazioni dimostrano da un lato la serietà della statistica usata e dall'altro la difficoltà a validare dati anatomico-geometrici e/o di volume per la neuroretina. Nella versione del software 6.0 dei Cirrus è possibile eseguire scansioni sulle cellule ganglionari in macula con "Ganglion Cell OU Analysis", utilizzando Macular Cube 512x128, più dettagliato rispetto al Cube 200x200, utilizzato per la papilla ottica (Fig. 1). Questo Report, non ancora utilizzabile per tutti i Cirrus, costituisce la risposta della Zeiss al GCC Report del RTVue100 Optovue (Fig. 2). Lo studio nel glaucoma sta portando le scansioni tomografiche sulle cellule ganglionari dall'originale e naturale area peripapillare alla macula, come vedremo e discuteremo in seguito. Le indagini strumentali sulle fibre ottiche sono state negli anni Novanta appannaggio di altre tecnologie; per i nascenti TD-OCT il terreno di ricerca era precipuamente retinico, con positivi e im-

portanti contributi diagnostici. I software dei nuovi SD-OCT hanno sviluppato sempre più l'imaging sulle fibre e sulla papilla ottica, rispondendo alle esigenze di prevenzione del glaucoma, con Printout di stampa completi e iconograficamente accattivanti. E' stato inoltre allargato il campo d'indagine al segmento anteriore, esclusivo settore dell'ecografia B-Scan e dell'UBM in particolare, completando il panorama tomografico del glaucoma a 360° (Fig. 3a e 3b). Molti dei nuovi SD-OCT possono eseguire indagini per il glaucoma:

- a) Sullo spessore del RNFL, Retinal Nerve Fiber Layer;
- b) Sullo spessore del GCC, Ganglion Cell Complex;
- c) Sulla morfometria dell'ONH, Optical Nerve Head;
- d) Sulla morfometria del Segmento Anteriore, AS-OCT.

La tomografia AS-OCT, Anterior Segment Optical Coherence Tomography⁴, possibile inizialmente solo l'OCT Visante Zeiss Time Domain, dedicato esclusivamente allo studio del segmento anteriore, è ora effettuabile con tecnologia SD-OCT, con migliore risoluzione, anche se con minori possibilità di visionare per intero il segmento anteriore da bianco a bianco. Il corpo ciliare e la camera posteriore poco visibili col Visante, restano difficilmente esplorabili anche con gli SD-OCT; in modo completo sono visibili per ora solo con l'ecografia. Gli SD-OCT permettono, con molte variazioni e limiti tra i vari modelli, (confrontare i prezzi d'acquisto!) di eseguire tomografie ad alta definizione del segmento posteriore e anteriore, esame retinico con fotografia a Colori, Aneritra, Blue, Rosso, Autofluorescenza Blue/Infrarosso, Angiografia con fluoresceina e/o indocianina, con i vantaggi facilmente intuibili.

RNFL, GCC & SD-OCT

Le immagini OCT sono ottenute per il riflesso della luce coerente di ritorno dalla retina, con una risoluzione dipendente dalla lunghezza d'onda della luce. Dal ritardo della radiazione riflessa dal tessuto in esame, rispetto a un percorso di riferimento, ne deriva una rappresentazione grafica dell'esame tissutale, base tecnologica del *Time Domain*. Superando questi limiti, la tecnologia *Spectral Domain*, con interpretazione

matematica della radiazione, catturando tutta la linea in analisi all'istante, realizza una velocità finale 50 volte maggiore, con raddoppio della risoluzione tissutale in profondità, o risoluzione assiale⁵.

L'aumentata velocità e la conseguente diminuzione dell'interferenza hanno permesso di migliorare ed evidenziare i più piccoli difetti strutturali dei tessuti indagati. Con migliore risoluzione è possibile vedere tutti i singoli strati della retina. Numerosi studi hanno dimostrato che gli SD-OCT sono equivalenti, se non superiori, nella stima dello spessore del RNFL, al Time Domain^{6,7}, e questo ha fatto diventare gli SD-OCT ugualmente affidabili come altre tecnologie dedicate specificamente all'indagine glaucomatosa, la Polarimetria (GDx) e la Tomografia a Scansione Laser (HRT). Le cellule ganglionari retiniche costituiscono il punto di raccolta e passaggio del messaggio visivo dai coni e bastoncelli, con l'interposizione delle bipolari, ai neuroni dei corpi

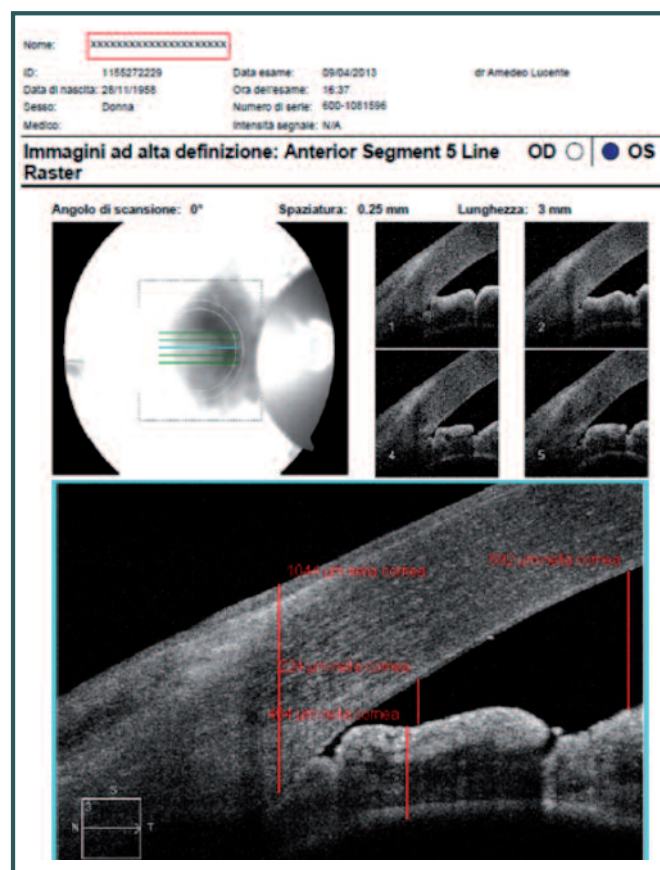


Fig. 3a - Segmento anteriore al Cirrus Photo



Fig. 3b - Segmento anteriore allo Spectralis



Fig. 4 - Immagine retinica da *Physical Review Letters*. Particolare delle cellule del Muller

genicolati laterali e poi alla corticale cerebrale, dove lo stimolo luminoso prende forma compiuta. Le cellule ganglionari si estendono nella retina su tre livelli:

- a) *Strato delle fibre ottiche, Retinal Nerve Fiber Layer, RNFL;*
- b) *Strato dei corpi delle gangliari o multipolari, Ganglion Cell Layer, GCL;*
- c) *Strato plessiforme interno, Inner Plexiform Layer, IPL.*

Queste strutture costituiscono in tomografia la cosiddetta retina interna, di cui fanno parte lo strato nucleare interno costituito dai nuclei delle bipolari, orizzontali, del Muller e amacrine, lo strato plessiforme interno, sinapsi tra ganglionari e bipolari, la Membrana Limitante Interna, MLI, di pertinenza delle cellule del Muller. Alla retina esterna resta, nelle scansioni tomografiche verso la corioide, lo strato plessiforme esterno, sinapsi tra bipolari e coni/bastoncelli, lo strato nucleare esterno, formato dai corpi citoplasmatici dei coni e bastoncelli, la Membrana Limitante Esterna, MLE, di pertinenza come la MLI delle cellule del Muller, la Zona Mioide e Ellissoide di pertinenza dei coni, i segmenti esterni dei coni, più lunghi in fovea con aspetto ad accento circonflesso, e la zona inter-digitativa dei dischi terminali dei coni e bastoncelli, con il complesso EPR/Bruch (Fig. 4). Non bisogna quindi identificare tomograficamente la retina interna con il solo complesso GCC. Nel corso della vita si ha una fisiologica perdita di cellule ganglionari, cellule perenni, stimata intorno al 33% all'età di

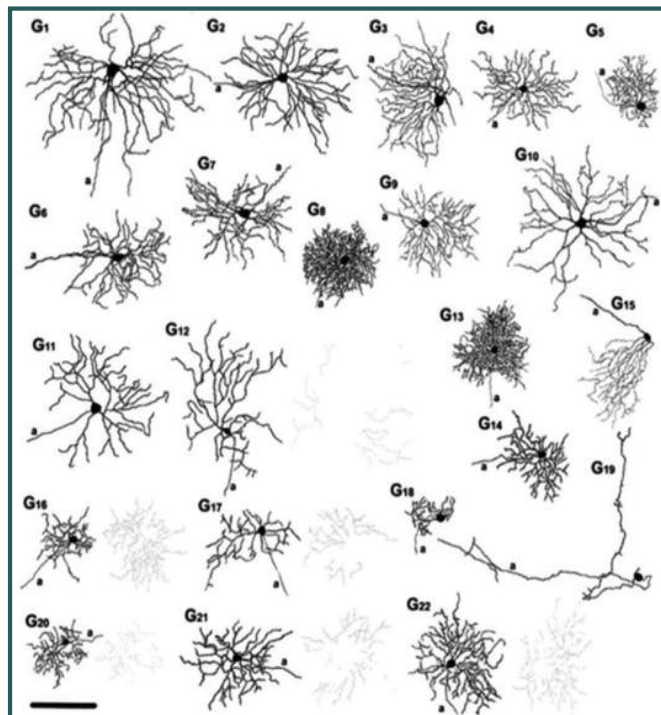


Fig. 5 - Varietà delle cellule ganglionari nei primati.

75 anni, 5000/9000 circa per anno⁸. Fino alla perdita di un terzo del loro contingente il campo visivo non mostra alterazioni, come riferito.

Nell'articolo "Le fibre ottiche retiniche" (N°2 Anno 2012 di questa Rivista), è evidenziata la grande varietà di cellule gangliari nei primati, già riscontrata e descritta da S.L. Polyak nel 1941 (Fig. 5). Queste speciali cellule neuronali hanno la particolarità di trasmettere a grande distanza il messaggio visivo tramite i loro assoni, che passano dal chiasma ottico e arrivano al corpo genicolato laterale. La vitalità degli assoni del nervo ottico, fondamentale per il trasporto dei messaggi visivi, è assicurata dal loro soma o pirenoforo, corpo cellulare delle cellule gangliari retiniche. Gli assoni senza ribosomi, infatti, sono privi di attività di sintesi proteica e traggono nutrimento dal citoplasma del pirenoforo di cui sono diretta emanazione. Esistono nei mammiferi assoni di varia lunghezza, da un millimetro fino a un metro e oltre; si comprende bene la loro dipendenza biologica dal soma, che ne garantisce il necessario flusso assonico di nutrimento. Le fibre ottiche di provenienza foveale, 30/50% di tutte le fibre retiniche, molto sottili, sono di pertinenza di cellule gangliari P (piccole, parve, beta o midget cells), il 90% di tutte le gangliari della retina. A queste cellule è deputata la fine visione discriminativa; i loro messaggi arrivano alla corteccia visiva primaria (V1, area 17 di Brodmann). Il rinnovato interesse per lo strato nervoso retinico in macula ha avuto inizio per merito dell'Optovue Inc (Fremont CA, USA) che ha sviluppato, nel software per l'OCT SD-RTVue 100, la tec-

nologia per determinare lo spessore del GCC, Ganglion Cell Complex. Il GCC misura nell'area maculare lo spessore delle fibre assionali RNFL, dei nuclei delle gangliari GCL, e dello strato plessiforme interno IPL, in pratica tutto il contingente neurale di trasmissione dell'impulso visivo retinico. Molti studi, non solo aziendali, attestano che una variazione dello spessore del GCC in area maculare sia più sensibile ai danni iperbarici rispetto alla diminuzione dello spessore riscontrabile nel RNFL intorno alla papilla ottica^{9,10}.

Questo dato scientifico ha messo in moto un nuovo fervore di studi e di ricerca tecnologica da parte di altre case costruttrici di OCT, in primo luogo Zeiss. A volte accade che motivazioni puramente economiche portino a innovazioni utili in campo diagnostico e terapeutico; in questo caso nel rilevare prima i danni neuronali, se confermato ulteriormente. Da vile necessità nobile virtù! La tomografia a coerenza ottica d'altronde non è solo appannaggio dell'oftalmologia. Applicazioni tomografiche fanno ormai parte della semeiotica strumentale cardiologica, neurologica, audiologica, angiologica, oncologica, ginecologica, urologica, otoiatria, gastroenterologica, con grande qualità d'imaging e notevoli contributi di conoscenza in ogni campo.

Türkyilmaz ha osservato, utilizzando HD-OCT Cirrus, nei diversi profili di spessore del RNFL, una diminuzione dell'Average RNFL in bambini (11,3 ± 2,7 anni) con anemia ferropriva confrontati per livello ematico dell'emoglobina rispetto a un gruppo sano di controllo; prova delle notevoli possibilità diagnostiche e applicative che hanno i nuovi SD-OCT anche in medicina generale, tutte da scoprire interamente¹¹.

L'interessante articolo termina evidenziando la necessità, ancor più indispensabile in età pediatrica, di non trascurare la storia anamnestica dei pazienti sottoposti a esame OCT, e di avere cautela nell'etichettare come glaucomatosi occhi con una semplice diminuzione dello spessore RNFL. In oftalmologia i campi applicativi si sono allargati dalla retina al segmento anteriore, dal film lacrimale al fine studio del meccanismo dell'accomodazione, mostrando l'estrema duttilità applicativa dello spettro luminoso, con scansioni tomografiche a diversi livelli anatomici.

Dati dalla letteratura su GCC

Bendschneider D. e altri autori, in uno studio su 170 soggetti sani tra 20 e 78 anni, hanno riscontrato, con Spectralis HRA+OCT (Heidelberg Engineering), uno spessore medio dell'RNFL di 97.2±9.7 micron, un suo decremento di 1.90 micron ogni dieci anni, una significativa correlazione tra RNFL, lunghezza assiale ($r=-0.391$, $P=0.001$) ed errore rifrattivo ($r=0.396$,

$P<0.001$) del bulbo, nessuna correlazione con il diametro del disco ottico ($r=0.124$)¹². Per quanto riguarda lo spessore del complesso GCC, in un lavoro di comparazione su 52 pazienti con glaucoma cronico semplice, 51 con glaucoma normotensivo e 58 soggetti sani di controllo, Kim N.R. e altri autori, utilizzando l'OCT RTVue-100 (Optovue Inc, Fremont, CA, USA), per mezzo dell'analisi statistica della varianza, riferiscono che la media dello spessore RNFL tra i due gruppi di pazienti glaucomatosi è sovrapponibile ($P=0.053$) e che lo spessore medio del GCC differiva significativamente tra i pazienti con glaucoma normotensivo e quelli ad angolo aperto ($P=0.001$).

In particolare riferiscono una diminuzione largamente diffusa del pattern delle fibre ottiche, Global Loss Volume GLV, più accentuata nel glaucoma cronico semplice rispetto al normotensivo, mentre il Focal Loss Volume FLV, perdita focale delle fibre, è indifferente tra i due gruppi di pazienti glaucomatosi. Gli autori affermano, infine, che tra RNFL e GCC non ci sono rilevanti differenze nella capacità discriminativa del glaucoma e che il valore dello spessore GCC può coadiuvare e integrare il dato RNFL.¹³

J. Kotowski e altri sette studiosi, appartenenti a tre centri di ricerca autonomi di Pittsburgh (Pennsylvania, Usa), hanno rivolto la loro attenzione sulla validità delle scansioni tomografiche maculari nella diagnosi del glaucoma. Nel loro studio su 51 soggetti sani, 49 con sospetto glaucoma e 63 con glaucoma accertato, tenuto conto della MD del campo visivo, hanno utilizzato HD-OCT Cirrus (Carl Zeiss Meditec, Dublino, California, Usa). Emerge all'analisi con la curva di ROC una discriminante sostanzialmente equivalente dello spessore del GCC nell'area maculare rispetto allo spessore del RNFL circumpapillare¹⁴. Ganekal S. su 40 pazienti, 20 con glaucoma e 20 con sospetto glaucoma, utilizzando Optovue OCT-RTVue100, conferma questi dati e afferma che "The ability to diagnose glaucoma with macular GCC thickness is comparable to that with peripapillary RNFL thickness". Continua dicendo che "Macular GCC Thickness measurements may be good alternative or a complementary measurement to RNFL thickness and visual field test in the clinical evaluation and management of glaucoma"¹⁵.

L'area foveale, pur essendo un millimetro e mezzo di diametro, contiene oltre la metà delle cellule ganglionari, ed è responsabile, com'è noto, della visione distinta. Nel glaucoma si perdono cellule ganglionari in modo costante e difficilmente quantificabile numericamente; poterle conteggiare in area maculare offre vantaggi topografici "di superficie" e un più efficace, sensibile e agevole rilievo statistico. Stephan Holzer, con HD-OCT

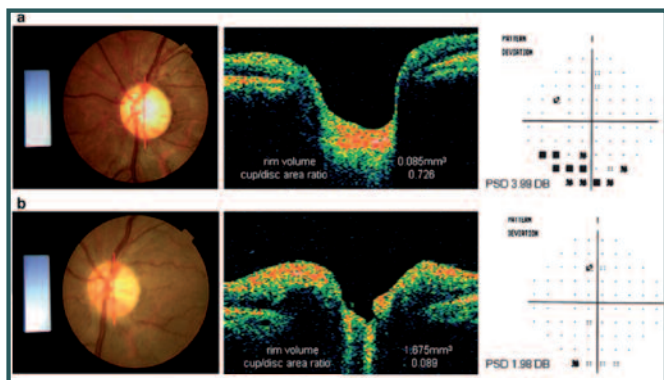


Fig. 6a - Fundus photographs, OCT optic nerve head scans (vertical cut) and Humphrey visual field pattern deviation plots of the left eye obtained the day before trabeculectomy (a) and 1 week postoperatively (b). The red lines on the fundus photographs indicate the location of the OCT scans in the middle panel. *Eye (Lond)*. 2006Jan;20(1):132-4

Cirrus Zeiss, su 112 soggetti sani, "age range" tra 20-76 anni e 25 pazienti glaucomatosi, "age range" tra 42-79 anni, per mezzo dell'elaborazione con software Matlab R200b (The Mathworks Inc. Cambridge, UK) studiato per migliorare maggiormente il posizionamento delle scansioni OCT in macula, riferisce che nei pazienti glaucomatosi si ha un decremento del RNFL e del RGIPL, Retinal Ganglion Inner Plexiform Layer, corrispondente al deficit paracentrale riscontrabile al campo visivo. L'autore inoltre ci fornisce informazioni sui valori dell'Average Thickness degli strati retinici nei soggetti sani e glaucomatosi, introducendo il concetto di "neural plasticity" degli strati retinici nervosi, caratteristica biologica tutta da verificare, molto affascinante, non però nuova nella letteratura retinica, che gli SD-OCT ora in modo oggettivo potrebbero confermare¹⁶. Dal suo studio emergono i seguenti spessori retinici:

Soggetti sani

RNFL = 32,95 micron
 RGIPL = 79,02 micron
 Retina = 321,46 micron

Pazienti Glaucomatosi

RNFL = 24,85 micron
 RGIPL = 57,46 micron
 Retina = 281,30 micron

Differenziale sani/glaucomatosi

RNFL = 8,1 micron
 RGIPL = 21,56 micron
 Retina = 40,16 micron

Tsai CS et al. già nel 1991, a conferma che il concetto

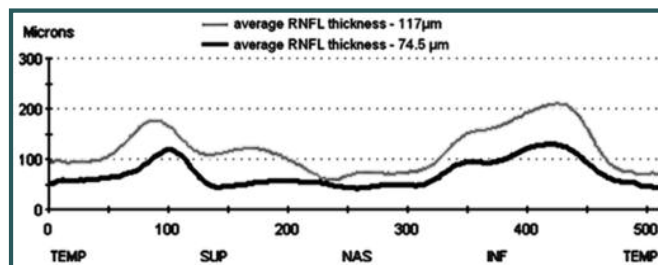


Fig. 6b - RNFL prima e dopo la chirurgia filtrante. RNFL è aumentata da 74.5 a 117 micron

di plasticità neuronale non è nuovo, pubblicavano studi in cui era evidenziata la reversibilità dell'escavazione della papilla ottica dopo un'adeguata diminuzione della pressione oculare, con ritorno del Cup/Disc a valori antecedenti la fase ipertensiva¹⁷. Molti altri studi smentiscono l'idea dell'irreversibilità del danno glaucomatoso, almeno nelle fasi iniziali.

C K S Leung, J Woo, M K Tsang e K K Tse, in un case report, evidenziano la reversibilità e plasticità delle strutture neuronali bulbari, e scrivono: "Reversal is likely to be dependent on the degree of IOP reduction, the age of presentation, and may vary with the compliance of the lamina cribrosa and the composition of supporting tissue of retinal ganglion cells"¹⁸. La definizione del fenomeno "buffer-zone", intervallo temporale entro il quale le alterazioni neurologiche del bulbo oculare possono essere reversibili, è ancora da stabilire e studiare pienamente (Fig. 6a e 6b). La struttura della lamina cribrosa sicuramente è coinvolta in questo fenomeno; studi sono in corso per validare questa tesi. Il richiamo ideale allo spessore corneale come possibile indice di "debolezza" strutturale bulbare a sollecitazioni iperbariche anche modeste, come nel glaucoma normotensivo, è molto suggestivo.

Altri studi futuri sulla correlazione tra spessore corneale e consistenza della lamina cribrosa sicuramente potranno meglio far comprendere gli aspetti non chiari dell'evoluzione del danno iperbarico. Sung KR e altri autori, in un recente lavoro del 2012, asseriscono che l'esigenza semeiotica a misurare lo spessore del GCC è dovuta al fatto che lo spessore RNFL non offre dati sempre utilizzabili e precisi; la scannerizzazione maculare, più ripetibile, offre migliori possibilità nella diagnosi del glaucoma per la minore variabilità anatomica e il limitato "tilting" del piano di scansione maculare rispetto all'area papillare. Gli stessi autori affermano che la combinazione della misura tomografica degli spessori RNFL e GCC migliora la strategia complessiva diagnostica nel paziente glaucomatoso, per la possibilità di segmentare al meglio la retina in HD-Resolution; terminano dicendo che il ruolo del GCC, nella progressione del dan-

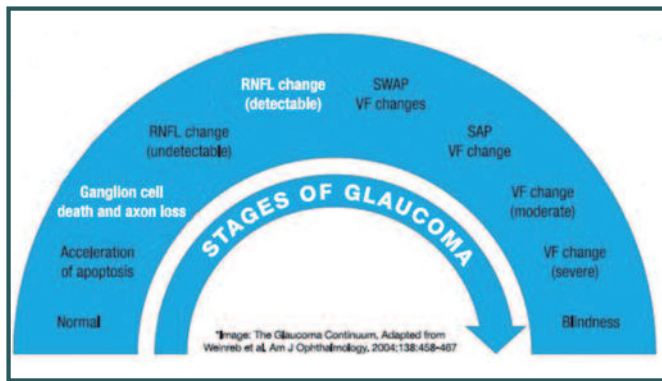


Fig. 7 - Stages of Glaucoma adattato da Weinreb

no, è tuttavia ancora pienamente da studiare e investigare¹⁹. Molte sono le ricerche che richiedono successive conferme; i dati della letteratura sono ancora contrastanti, lontani da obiettività diagnostico/cliniche universalmente accertate.

Stabilire la precocità e la sensibilità al danno iperbarico delle cellule ganglionari maculari GCC piuttosto delle fibre assionali RNFL in area peripapillare, contribuirebbe a essere più tempestivi nella terapia, ad individuare prima i soggetti a rischio, a stabilire, con precisione, la pressione target individuale ed evitare ogni minima perdita di cellule ganglionari retiniche. Nuovi studi saranno necessari su grandi numeri per capire se esiste veramente una vulnerabilità selettiva degli assoni ganglionari in aree topografiche retiniche differenti, maculare piuttosto che papillare. Una risposta più compiuta si potrà avere con l'uso negli SD-OCT dell'Ottica Adattiva OA che, "attivata" per strati cellulari selezionati, potrebbe fornirci informazioni interessanti sulle cellule ganglionari in pre-apoptosi/apoptosi nei pazienti ipertesi, evidenziare, eventualmente, l'esistenza di zone retiniche maggiormente sensibili al danno pressorio oculare, GCC v/s RNFL o viceversa.

Tutto questo fervore dell'imaging è stato utile per un rapido adeguamento dei software degli SD-OCT (Cirrus della Zeiss con il Software 6.0 e per certi versi Spectralis con le mappe maculari) a considerare il GCC con dignità scientifica nei loro Glaucoma Reports, implementando il database normativo delle cellule ganglionari in area maculare.

Imaging OCT & Glaucoma

I Report del Glaucoma dei nuovi modelli SD-OCT sono eccezionalmente completi e iconograficamente molto accattivanti. Alla completezza d'imaging che le diverse macchine in commercio offrono, in Cirrus della Zeiss, Spectralis dell'Heidelberg e da pochissimo anche in RTVue dell'Optovue è possibile avere nello stesso Printout di Stampa i dati perimetrici insieme ai dati OCT.

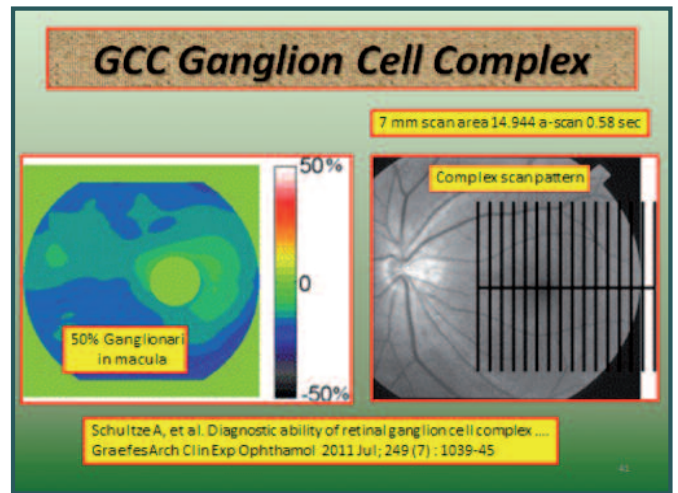


Fig. 8 - Scansioni in macula del RTVue Optovue

Per ottenere la combinazione dei dati perimetrici con quelli tomografici la Zeiss utilizza la piattaforma informatica FORUM per interfacciarsi con il Campo Visivo Humphrey; tramite la piattaforma informatica HEYEX la famiglia degli Spectralis Heidelberg s'interfaccia con il nuovo Perimetro HEP, Heidelberg Edge Perimeter, mentre l'Optovue con RTVue si prepara a interfacciarsi con il campo visivo Octopus Haag-Streit con modalità ancora non del tutto note (Octopus/Optovue Bundle). La Zeiss e l'Heidelberg, in modo efficace, pratico e affascinante, già fruibile, permettono il confronto immediato, in un unico Report di Stampa, dei dati strutturali e anatomici forniti dai loro tomografi con i dati funzionali e statistici dei loro rispettivi campi visivi.

L'affidabilità di cui gode il perimetro Humphrey pone il sistema Zeiss come riferimento nella diagnosi della malattia glaucomatosa, perché più diffusamente utilizzato negli studi scientifici con Impact Factor IF elevato. In particolare il software di gestione FORUM della Zeiss, utilizzato per oftalmologia e neurochirurgia, nella versione Archive&Viewer 3.1 non ancora in commercio, velocizza la gestione del flusso dei dati, con possibilità d'accesso anche con applicazioni i-Phone/i-Pad. Il software mette in comunicazione più strumenti Zeiss, Campo Visivo Humphrey e Matrix, la famiglia dei Cirrus, lo IOL Master, il Visucam 500 e il fluorangiografo FF 450, permettendo l'accesso ai dati paziente in ogni momento e da più postazioni remote.

L'Heidelberg con HEYEX, Heidelberg Eye Explorer, pone in comunicazione gli OCT Spectralis, il perimetro HEP, Heidelberg Edge Perimeter, (con perimetria standard e Flicker), e l'HRT, Heidelberg Retina Tomograph. Le piattaforme informatiche, forse superflue in ambiente strettamente privato, sono indispensabili in strutture complesse con più operatori, dove i flussi dati, nell'ordine di Gigabyte/ora, devono essere velocemente fruibili

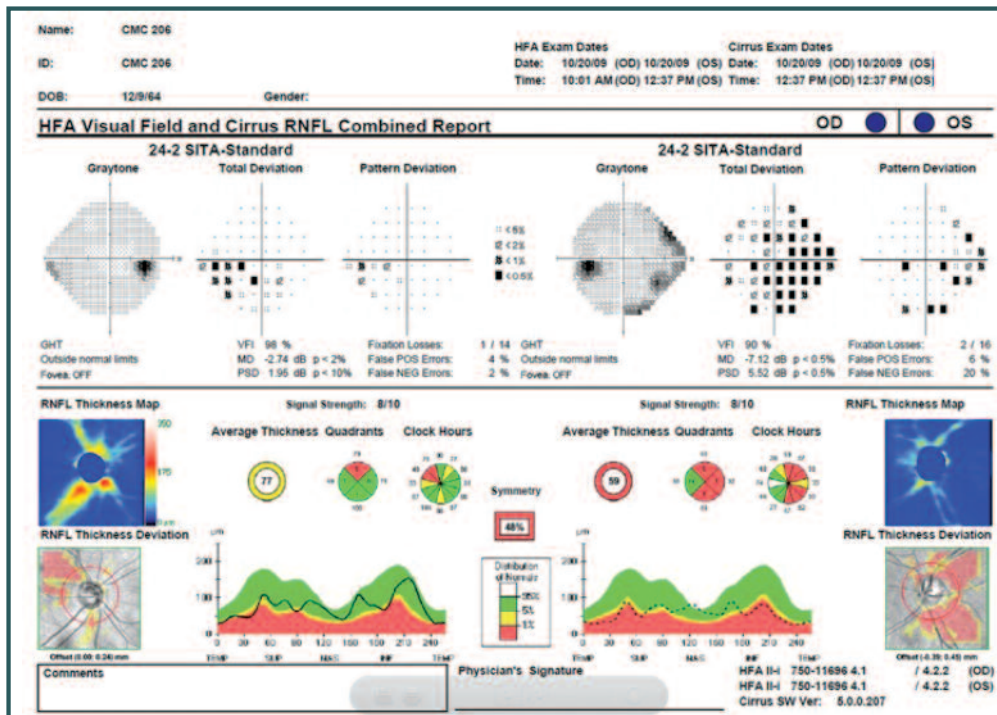


Fig. 9 - HFA Visual Field and Cirrus RNFL Combined Report

e trasferibili. Le piattaforme informatiche FORUM e HEYEX lavorano insieme con i sistemi DICOM, Digital Imaging Communication in Medicine, standard internazionale per definire il formato delle immagini e relative informazioni (ISO 12052), sistema informatico il più sviluppato al mondo.

RNFL vs GCC & OCT-Reports

Le case costruttrici di OCT che più di altre si sono cimentate nell'indagine selettiva in area maculare delle cellule e fibre ganglionari sono l'Optovue e la Zeiss. L'Optovue, prima ad avere l'approvazione FDA negli USA per la tomografia in Fourier o Spectral Domain, con SD-OCT RTVue100 ha puntato in modo deciso sull'indagine dello strato GCC. Inizialmente con studi aziendali e in seguito con sempre più riscontri di letteratura scientifica, precedentemente citati, l'Optovue propone un proprio "The Glaucoma Continuum", modificando la nota immagine di Weinreb R.N. e altri (Am J Ophthalmology 2004;138:458-467) (Fig. 7). Nel grafico ad angolo piatto dei danni glaucomatosi, subito dopo l'accelerazione dell'apoptosi delle cellule ganglionari, è posta la loro morte rilevabile nello spessore del GCC in macula. Continuando a risalire l'arco, da sinistra verso destra, si trova la diminuzione del RNFL peripapillare, temporalmente più tardivo. La perdita delle ganglionari in macula, con la diminuzione dello spessore del GCC, è quindi assunta definitivamente e scientificamente come acquisita dall'Optovue. Nell'indagine GCC si possono avere in macula deficit

delle ganglionari in forma globale, Global Loss Volume GLV o focale, Focal Loss Volume FLV. Le cellule ganglionari, come riferito, in macula sono quasi tutte piccole o parve; caratteristica anatomica che concorre certamente a renderle maggiormente sensibili alle variazioni iperbariche. Gli SD-OCT dell'Optovue, RTVue e in modo meno completo il più semplice iVue, possono eseguire una panoramica tomografica molto vasta e completa sul glaucoma: l'ONH Change Report, il GCC Change Report, il Comprehensive OU Glaucoma Report, il 3D Optic Disc

Volume Rendering e l'indagine sull'angolo camerulare. L'analisi GCC in area maculare è eseguita dal RTVue 100 con il protocollo MM7, che prevede 934 A-Scan orizzontali e 800 verticali di 7 mm centrate 1mm temporalmente alla fovea, distanziate 0,5 mm (15 linee verticali in tutto); il volume retinico è calcolato dalla MLI allo strato plessiforme interno (Fig. 8).

I valori degli spessori GCC sono rappresentati con colore verde (normal range p-value 5% to 95%), in giallo (borderline results p-value < 5%) e rosso (outside normal limits p-value < 1%) rispetto al database di oltre 300 occhi sani. La famiglia degli SD-OCT Spectralis Heidelberg, OCT, OCT Plus, HRA+OCT, nel Glaucoma-Report espone dati su papilla ottica, rima neurale e spessore RNFL, con relativo database. Rispetto ai Glaucoma-Report degli altri SD-OCT sono meno ricchi di dati e un po' semplificati. Con le mappe retiniche selettive, da poco immesse nei software, si offre una misurazione settoriale degli spessori maculari, elaborati con algoritmi proprietari. Non misurano lo spessore delle ganglionari, ma offrono dati interessanti, non aggiuntivi, alla valutazione retinica glaucomatosa. In compenso si può eseguire una scansione di 16 mm in cornea con visione di entrambi gli angoli camerulari, in modo molto suggestivo (Fig. 3b).

Il Report-Glaucoma della famiglia HD-OCT Zeiss, Cirrus 500/5000, Cirrus Photo 600/800, sono molto completi, specie nella versione 6.5, di cui sono per ora privi i Cirrus Photo, ultimi nati. Sono possibili i seguenti Report:

- RNFL and ONH con Optic Disc Cube 200x200;
- Ganglion Cell OU Analysis con Macular Cube 512x128;
- Report GPA per la progressione nel tempo dei danni nello stesso paziente.

Il Ganglion Cell Analysis Report è effettuato con Macular Cube (512x128 o 200x200 con scansioni ellittiche), centrato in fovea per la valutazione del Ganglion Cell Layer GCL, sommato all'Inner Plexiform Layer IPL. L'area di scansione è divisa in sei regioni confrontate con database normativo. Inoltre è possibile vedere e stampare in un unico Report i dati ottenuti per macula, nervo ottico e fibre di ciascun occhio in modo complessivo ed esaustivo (Fig. 1).

Considerazioni Finali

I Glaucoma-Report COMBO sono possibili per ora solo con Zeiss (Fig. 9) e Heidelberg (Fig. 10). A breve Optovue proporrà un suo Report tra RTVue e il campo visivo Octopus Haag-Streit. La possibilità di mostrare in un unico Report i dati strutturali derivanti della tomografia con quelli funzionali del campo visivo mi sembra una novità rilevante nel mondo del glaucoma insieme al GCC. Questa affermazione potrebbe essere non condivisa; il dibattito è bello perché alimenta la democrazia e la conoscenza.

Non si tratta di dare punteggi di merito a questa o a quell'invenzione, perché di scoperte vere non si tratta. Piuttosto sono nuovi modi d'interpretare e di proporre i risultati strumentali, modi nuovi di operare, protocolli da stabilire e condividere. Il fatto di mettere insieme dati strutturali e funzionali non è una semplice novità o un manierismo iconografico. E' un modo efficace e moderno di unire le due facce del glaucoma prima distanti e non dialoganti, un modo sintetico di avere sottocchio tutto il quadro semeiologico, poter comprendere prima e meglio le correlazioni e le eventuali antinomie esistenti, spesso presenti nel glaucoma e che possono passare inosservate.

Lo sviluppo di piattaforme informatiche, necessarie per il dialogo tra strumenti complessi, è un passo in avanti dell'imaging dell'oftalmologia, un completamento che mancava. Molte sono le patologie generali in cui si è trovata una rilevante diminuzione delle fibre ottiche retiniche senza ancora una precisa e compiuta risposta scientifica: l'Alzheimer, il Parkinson, alcune malattie ematologiche.

Avere un confronto combinato tra il campo visivo e la tomografia in un unico Report può essere utile anche in questi casi. Per molti versi è opinione diffusa che l'indagine OCT, a scopi preventivi, dovrebbe essere estesa a tutto campo dopo i cinquant'anni. Questa decisione ha già dato positive risposte, per altri fini e con altre modalità, nella Retinopatia diabetica. Nel DRIVE Study, Diabetic Retinopathy Initial Validation Enrolment, svolto dal Rotterdam Eye Hospital con un cSLO, confocal Scanning Laser Ophthalmoscope non midriatico, Zero-dilation (i-Optics), si è ottenuto, oltre a un rapido azzeramento dei tempi d'attesa, una migliore prevenzione retinica dai danni vascolari, senza differenze con i tradizionali fundus camera e dilatazione pupillare²⁰. Un allargamento dello screening con la tomografia sarebbe certo troppo dispendioso per pazienti e spesa sanitaria nazionale, specie in tempi di ristrettezze economiche, personali e nazionali, almeno fino a quando sicuri studi prospettici randomizzati indicheranno che, prevenzioni allargate allontanano l'esordio e l'evoluzione di maculopatie e glaucoma, con un saldo finale positivo per la difesa della vista e per i relativi costi sociali, direttamente e indirettamente legati all'ipovedenza.



Fig. 10 - RNFL & Visual Field Combined OU Report

A conferma dell'importanza della prevenzione nel glaucoma, in recenti studi svolti negli USA sui costi di questa patologia, utilizzando stime di Medicare data, si è trovato un costo medio per durata della vita di 9200 \$ a persona, dovuto principalmente all'aumento di depressione, di fratture ossee e di altre patologie, non sempre direttamente correlate con la diminuzione della vista, conferma della centralità della funzione visiva nella psiche umana. Le novità informatiche che abbiamo visto irrompere sulla scena degli SD-OCT non sono ancora pienamente attuate; difficoltà sono evidenti, riscontrate da operatori e installatori a tutti i livelli. Tutto ciò a te-

stimonianza della novità e dell'incertezza nel muoversi in campi nuovi e inesplorati che, se non velocemente percorsi con maturità e completezza dall'oftalmologia, la vedrà restare un passo indietro nello sviluppo dell'informatizzazione delle immagini.

Queste sfide tutte davanti a noi migliorano anche la prevenzione. E' tempo di percorrerle senza timori e incertezze, per portare l'imaging dell'oftalmologia definitivamente verso orizzonti d'integrazione informatica, migliorando la cura e quindi la prevenzione di deficit visivi altrimenti irreversibili. ■

BIBLIOGRAFIA

1. H A Quigley, A Sommer. How to use nerve fiber layer examination in the management of glaucoma. *Trans Am Ophthalmol Soc.* 1987; 85: 254-272.
2. Caprioli J. Correlation of visual function with optic nerve and nerve fiber layer structure in glaucoma. *Surv Ophthalmol* 1989; 33S:319-30.
3. Weinreb R. Comunicazione personale. ARVO Meeting 2004.
4. Steinert R, Huang D. Anterior Segment Optical Coherence Tomography, 1st edn. Thorofare, NJ: SLACK Inc., 2008.
5. Sung KR, Kim JS, Wollstein G, et al. Imaging of the retinal nerve fibre layer with spectral domain optical coherence tomography for glaucoma diagnosis. *Br J Ophthalmol.* 2011;95(7):909-914.
6. Leung CK, Cheung CY, Weinreb RN, et al. Retinal nerve fiber layer imaging with spectral-domain optical coherence tomography: a variability and diagnostic performance study. *Ophthalmology.* 2009;116(7):1257-1263.
7. Leung CK, Ye C, Weinreb RN, et al. Retinal nerve fiber layer imaging with spectral-domain optical coherence tomography a study on diagnostic agreement with Heidelberg Retinal Tomograph. *Ophthalmology.* 2010;117(2):267-274.
8. Balazsi AG, Rootman J, Drance SM, Schultzer M, Yidegiligne HM, Weis MM. The normal human optic nerve. *Ophthalmology*, 1989; 96:1325-8.
9. A Garas, P Vargha, G Holló. Reproducibility of retinal nerve fiber layer and macular thickness measurement with the RTVue-100 optical coherence tomograph. *Ophthalmology*, 2010 - Elsevier
10. Schultze A, Lamparter J, Pfeiffer N. Diagnostic ability of retinal ganglion cell complex, retinal nerve fiber layer, and optic nerve head measurements by Fourier -Domain optical coherence tomography *Graefes Arch ClinExpOphthalmol* 2011 Jul ;249(7):1039-45
11. Türkyilmaz K, Oner V, Ozkasap S, Sekeryapan B, Dereci S, Durmus M. Peripapillary retinal nerve fiber layer thickness in children with iron deficiency anemia. *Eur J Immunol.* 2013 Mar;43(3):217-22. doi: 10.5301/ejo.5000206.
12. Bendschneider D., Tornow Ralf P., Horn F. K., Laemmer R., Roessler C.W., Juenemann A.G., Kruse F.E., Mardin C.Y. Retinal Nerve Fiber Layer Thickness in Normals Measured by Spectral Domain OCT. *Journal of Glaucoma* Sept, 2010 vol. 19 Issue 7 Pag. 475-482.
13. Kim, Na Rae MD*,†; Hong, Samin MD, PhD*; Kim, Ji Hyun MD*; Rho, Seung Soo MD*; Seong, Gong Je MD, PhD*; Kim, Chan Yun MD, PhD. Comparison of Macular Ganglion Cell Complex Thickness by Fourier-Domain OCT in Normal Tension Glaucoma and Primary Open-Angle Glaucoma. *Journal of Glaucoma.* 22(2):133-139, February 2013.
14. Kotowski J, Folio LS, Wollstein G, Ishikawa H, Ling Y, Bilonick RA, Kagemann L, Schuman JS. Glaucoma discrimination of segmented cirrus spectral domain optical coherence tomography (SD-OCT) macular scans. *Br J Ophthalmol.* 2012 Nov;96 (11):1420-5. doi: 10.1136/bjophthalmol-2011-301021. Epub 2012 Aug 22.
15. Ganekal S. Ganglion cell complex scan. *Nepal J Ophthalmol.* 2012;4(8):236-241.
16. Holzer S. Retinal layer thickness is decreased in glaucomatous eyes. *Ophthalmology Times Europe.* Volume 9, Issue 2. 01 March 2013.
17. Tsai CS, Shin DH, Wan JY, Zeiter JH. Visual field global indices in patients with reversal of glaucomatous cupping after intraocular pressure reduction. *Ophthalmology.* 1991 Sep;98(9):1412-9.
18. C K S Leung, J Woo, M K Tsang, K K Tse. Structural and functional recovery in juvenile open angle glaucoma after trabeculectomy. *Eye* (2006) 20, 132-134. doi:10.1038/sj.eye.6701819; published online 11 March 2005
19. Sung KR, Wollstein G, Kim NR, Na JH, Nevins JE, Kim CY, Schuman JS. Macular assessment using optical coherence tomography for glaucoma diagnosis. *Br J Ophthalmol.* 2012 Dec;96(12):1452-5. doi: 10.1136/bjophthalmol-2012-301845. Epub 2012 Sep 27.
20. Dirk De Brouwere, Peter van Etten, Jose Martinez. Zero-dilation scanning laser ophthalmoscopy for the early diagnosis of diabetic retinopathy: Results from the DRIVE study. Published by *Ophthalmology Times Europe.*