



Amedeo Lucente

Oculista Libero Professionista



RNFL: Review e nuove evidenze

Abstract: Questo report ha lo scopo di sottolineare l'importanza del dato strumentale RNFL, verificarne l'attendibilità in diverse condizioni retiniche, ed evidenziarne gli eventuali limiti. Si espongono brevemente alcuni dati della recente letteratura e vengono descritti casi di personale osservazione.

Keywords: BMOA Bruch Membrane Opening Area, GCC Ganglion Cell Complex, GCIPL Ganglion Cell–Inner Plexiform Layers, ILM Internal Limiting Membrane, IPL Inner Plexiform Layers, ISNT inferior \geq superior \geq nasal \geq temporal, mGCLT macular Ganglion Cell Layer Thickness, NES Neurodegenerative Elderly Syndrome, OCT Optical Coherence Tomography, ONH Optical Nerve Head, RGC Retinal Ganglion Cells, RNFL Retinal Nerve Fiber Layer, pRNFL circumpapillary RNFL, SS Signal Strength, VCDR Vertical Cup Disc Ratio.

Introduzione

La misurazione peripapillare dello strato di fibre nervose retiniche RNFL Retinal Nerve Fiber Layer mediante tomografia a coerenza ottica OCT Optical Coherence Tomography ha una rilevante valenza clinica, in particolare nella diagnosi e nel follow-up dell'otticopatia glaucomatosa. Molte decisioni terapeutiche in corso della malattia glaucomatosa, soprattutto nella sua fase iniziale, si basano e dipendono anche dalle misure dello spessore degli assoni retinici intorno alla papilla ottica.

È noto che il dato tomografico RNFL indica lo spessore espresso in micron degli assoni retinici misurati da una scansione lungo la circonferenza di un cerchio di 3,4mm di diametro. La distanza dal bordo della papilla ottica non viene presa in considerazione e può variare secondo l'area del disco ottico indagato (Fig. 1).

È di comune riscontro che l'affidabilità della scansione tomografica sia essenziale per

avere risultati validi ed affidabili. Ogni device, nel layout del programma selezionato di scansione, presenta criteri indiretti per verificare la qualità dell'indagine eseguita, il cosiddetto SS Signal Strength.

La potenza del segnale è un parametro indiretto di qualità di acquisizione; contribuisce a garantire l'affidabilità dei dati numerici rilevati.

Nella schermata di acquisizione i dati rilevati dello spessore RNFL sono classificati in falsi colori, trasferibili al printout di stampa.

Il software del device, confrontando i dati acquisiti con quelli esistenti nel proprio database, attribuisce ai rilievi ottenuti il verde, il giallo o il rosso, rispettivamente per intervalli di normalità, borderline o patologici.

Gli eventuali artefatti presenti non sono evidenziati automaticamente. È necessario individuarli e interpretarli; non esiste nei device un alert automatico predisposto.

Numerosi studi hanno dimostrato che

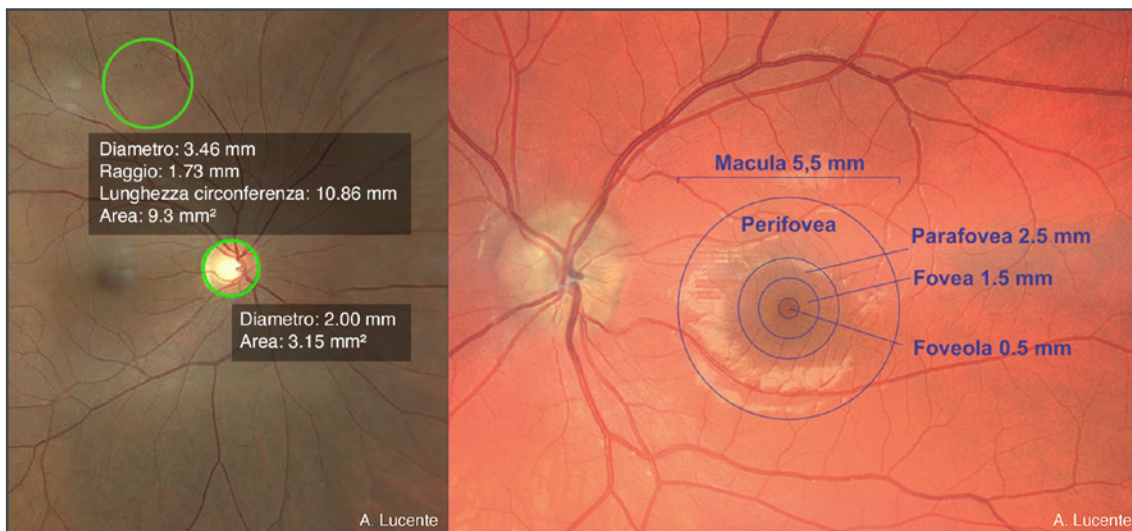


Figura 1 - Paragone tra l'area della papilla ottica e quella maculare.

Riquadro a sinistra: Cerchio di scansione con diametro di 3.46mm e raggio = 1.73mm.

Area del cerchio di scansione = $r \times r \times 3.14 = 9.3\text{mm}^2$.

Lunghezza della circonferenza di scansione = $d \times \pi = 3.46 \times 3.14 = 10.86\text{mm}$.

Disco ottico con 2mm di diametro ed area di 3.15mm^2 .

Riquadro a destra: Macula e le aree retiniche in cui viene classificata: perifovea, parafovea, fovea e foveola ed i relativi diametri.

diminuzioni del segnale d'intensità SS possono favorire falsi rilievi, spessori RNFL erroneamente diminuiti [1→5].

Lo scarso segnale SS, d'altra parte, aumenta la possibilità di artefatti a discapito di valide determinazioni [5,6].

Dai dati presenti in letteratura, inoltre, non si evince l'esistenza di una diretta proporzionalità tra range SS e maggiore sicurezza del valore RNFL.

Non è noto infatti se l'aumento dell'intensità del segnale SS, che varia da 0 a 10, determini in modo progressivo un'acquisizione tomografica più rispondente ai valori reali.

Oltre ai bias dovuti all'intensità del segnale, le perplessità sull'affidabilità del dato tomografico RNFL aumentano con l'avanzare del danno glaucomatoso; quando i danni assonali sono rilevanti, gli errori tomografici di acquisizione subiscono un ulteriore incremento [5,6].

Inoltre non sappiamo se la presenza di artefatti e il basso segnale SS abbiano un impatto

indipendente sull'affidabilità dei risultati ottenuti oppure cumulativo e moltiplicativo.

Non è infine accertato se gli effetti negativi degli artefatti siano limitati spazialmente al singolo quadrante in cui si manifestano, oppure si determini una contaminazione della scansione tomografica a 360° (Fig. 2a, Fig. 2b).

RNFL: rilievo tomografico e valore diagnostico

Il glaucoma, com'è noto, è caratterizzato da una progressiva diminuzione delle cellule gangliari retiniche. I cambiamenti morfologici si determinano principalmente sulla papilla ottica, nello strato di fibre nervose retiniche RNFL e sui loro pironofori entro le arcate vascolari retiniche [7-10]. La diagnosi precoce del glaucoma è essenziale per prevenire la perdita degli assoni retinici.

I segni strumentali che ne rivelano il danno funzionale, essenzialmente riscontrabili con il campo visivo, si manifestano tardivamente.

Ancora più rare e poco riferite sono le limitazioni visive soggettivamente avvertite.

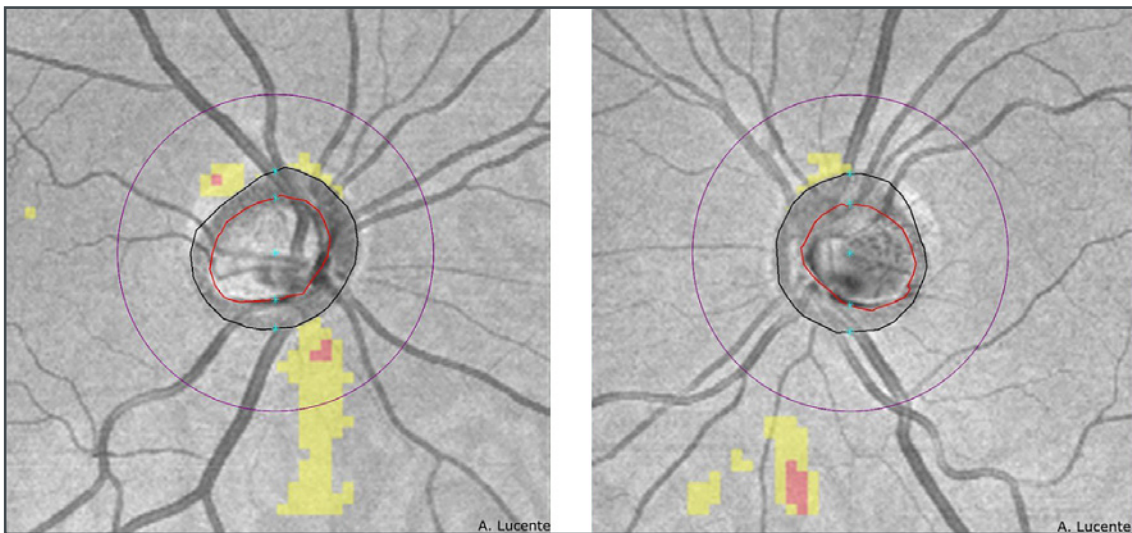


Figura 2a - Evidenza della demarcazione dell'escavazione, del bordo papillare e della circonferenza di scansione tomografica (AngioPlex Cirrus 6000 Zeiss).

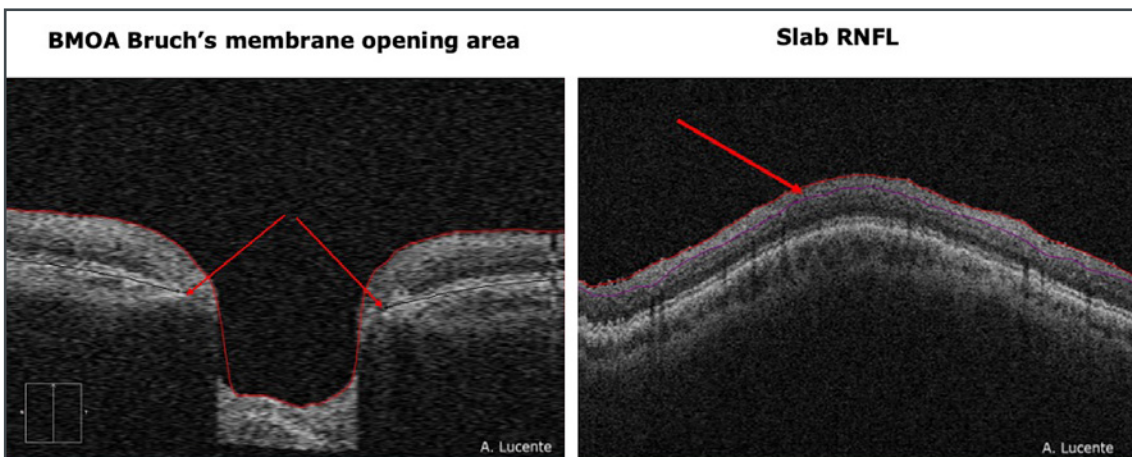


Figura 2b - A sinistra scansione tomografica della papilla ottica con evidenza del BMOA Bruch's membrane opening area; a destra tomografia lineare dello spessore retinico intorno alla papilla ottica con evidenza dello slab per la determinazione dello spessore RNFL (AngioPlex Cirrus 6000 Zeiss).

Il campo visivo eseguito manualmente, se può avere qualche validità per i gravi deficit neurologici, è poco o nulla idoneo nel far emergere i deficit campimentrici in corso di glaucoma. Il divario e la disparità esistente tra l'insorgenza del danno strutturale e le evidenze funzionali, riscontrabili in molte altre patologie umane, caratterizzano in modo significativo il glaucoma [11]. In tale neuropatia iperbarica a carico della papilla ottica, più che in altre malattie sistemiche, le alterazioni istologiche ed anatomiche possono precedere anche di molto i relativi deficit

funzionali. Inoltre, le alterazioni strutturali e funzionali, pur se rilevate con strumenti sempre più efficienti, non vanno di pari passo al follow-up in questa patologia [12→14] (Tabella 1). Le misure RNFL sono ampiamente utilizzate per valutare i cambiamenti strutturali che annunciano i deficit funzionali. Dopo l'avvento della tomografia ottica a radiazione coerente la misura dello spessore assonale peripapillare ha assunto dignità di parametro strutturale imprescindibile nella diagnostica glaucomatosa, in special modo per accertare i danni precoci da

Tabella di confronto tra i parametri GCC, RNFL e CV nei tre stadi del glaucoma			
Parametri	Glaucoma stadio iniziale	Glaucoma stadio moderato	Glaucoma stadio avanzato
GCC	Lo spessore dei quadranti inferiore e inferotemporale sono i parametri più sensibili	Lo spessore dei quadranti inferiore e inferotemporale sono i parametri più sensibili	Lo spessore del quadrante superiore è meglio correlato all'indice MD del CV
RNFL	Lo spessore dei quadranti inferiore è un parametro sensibile	Lo spessore del quadrante inferiore ha una correlazione più forte con l'indice MD del CV	Non molto affidabile raggiunge l'effetto floor prima degli spessori GCC
CV (Indice MD)	Meno sensibile di RNFL e GCC	Alcuni studi mostrano significative correlazioni con gli spessori di RNFL e GCC	Superiore a RNFL e leggermente superiore o simile a GCC

Tabella 1 - Modificata da: Aurelian Mihai Ghita et al. Diagnostics 2023, 13,266. Rif. Bibliografico n° 27.

ipertensione oculare. Questo rilievo è presente anche in molte altre neuropatie ottiche primitive o in corso di malattie neurologiche sistemiche [15→22]. Un gran numero di disordini neurologici sono stati da poco associati nell'acronimo NES, Neurodegenerative Elderly Syndrome, sindrome neurodegenerativa dell'anziano.

Daniele Caligiore, Flora Giocondo e Massimo Silveti, ricercatori al ISTC-CNR, Istituto di Scienze e Tecnologie della Cognizione-Consiglio Nazionale delle Ricerche, hanno pubblicato, sulla rivista IBRO Neuroscience Report, l'esistenza di uno stesso meccanismo patogenetico con tre stadi evolutivi per le più frequenti e comuni malattie neurodegenerative [15→22].

Variazioni del RNFL e degli strati retinici interni individuabili con OCT sono stati repertati variamente in tali patologie [15→22].

D'altra parte è di comune riscontro la perdita anche importante di cellule gangliari RGC Retinal Ganglion Cells nella regione maculare in corso di glaucoma, tomograficamente rilevabile in modo indiretto come diminuzione degli spessori retinici interni [23→26].

Il 50% delle cellule gangliari presentano infatti i loro pirenofori all'interno delle arcate vascolari retiniche (Fig. 3).

La valutazione del danno delle cellule gangliari in corso di glaucoma deve pertanto tener conto dello spessore RNFL, che intercetta gli assoni peripapillari, e di quello GCC, Ganglion Cell Complex, che è determinato dai volumi dei loro pirenofori in macula.

Aurelian Mihai Ghita et al. in un loro recente lavoro hanno analizzato le correlazioni tra i cambiamenti dello spessore di GCC e RNFL in occhi affetti da glaucoma.

In accordo con numerosi studi affermano [27]:

- *nell'early glaucoma la diminuzione dello spessore GCC, in particolare nei settori inferiore ed inferotemporale, risulta più sensibile rispetto alla diminuzione dello spessore pRNFL, circumpapillary RNFL;*
- *negli stadi moderati rispetto agli stadi avanzati del glaucoma, la diminuzione dello spessore pRNFL nei settori inferiori è il parametro più correlato all'effettivo danno;*
- *nel glaucoma preperimetrico l'indicatore più*

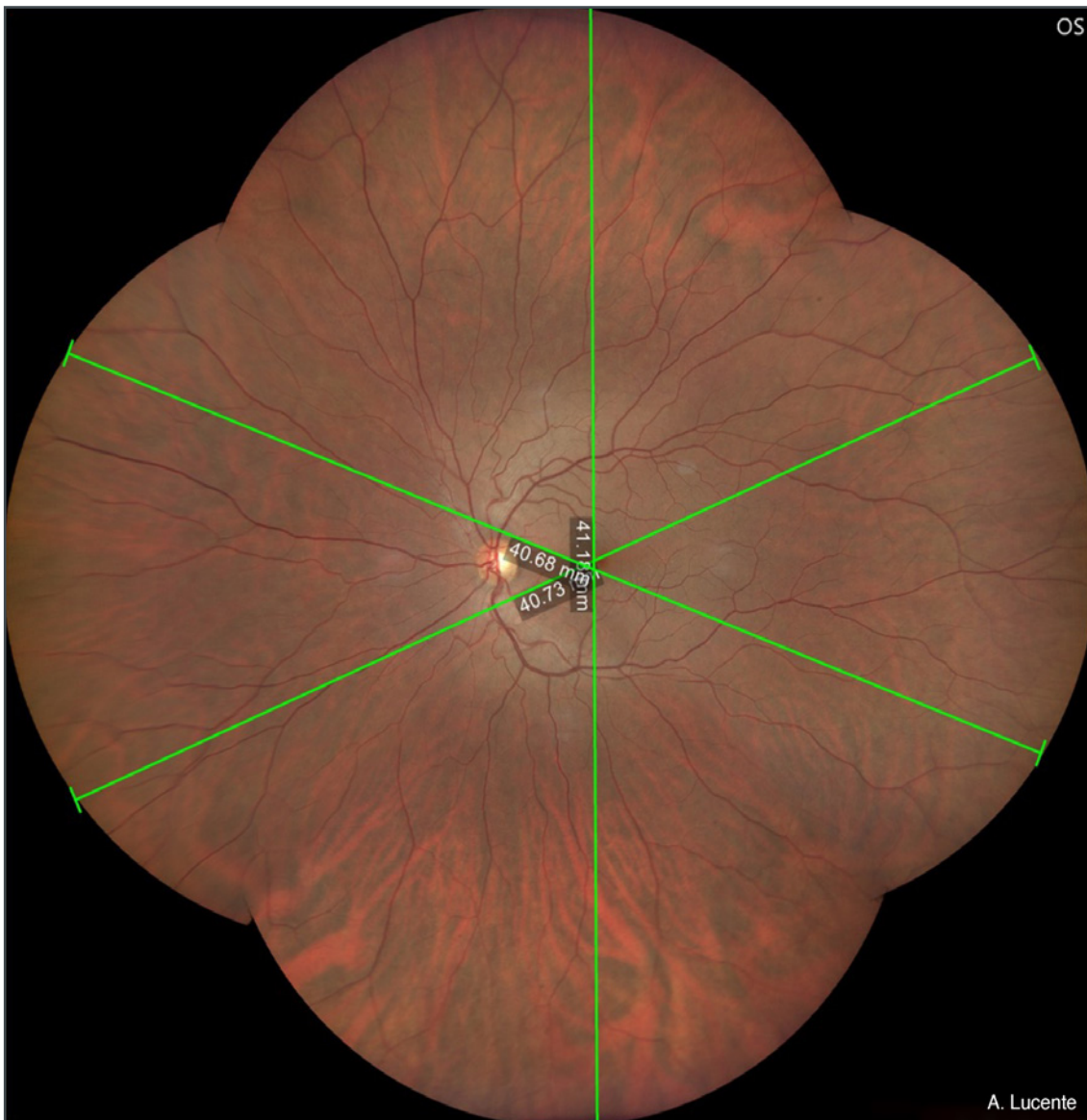


Figura 3 - Evidenza degli assoni retinici lungo le arcate vascolari con ultra-widefield imaging (Clarus 500 Zeiss).

sensibile rispetto a RNFL o GCIPL Ganglion Cell- Inner Plexiform Layers è l'asimmetria degli spessori GCIPL tra i due emicampi maculari;

- *nel glaucoma preperimetrico GCC e pRNFL hanno entrambi una specificità migliore e superiore al campo visivo;*
- *nelle fasi avanzate del glaucoma pRNFL e successivamente GCC raggiungono un effetto floor; nelle fasi tardive e terminali il campo visivo risulta più utile nel monitorare la progressione del danno glaucomatoso rispetto a questi due parametri strutturali.*

RNFL e GCC

Se si analizzano solo gli assoni delle cellule gangliari retiniche attraverso gli spessori indicati da RNFL, i danni strutturali dei pironofori delle gangliari, verificabili in modo indiretto come spessori GCL e IPL, Inner Plexiform Layers, verrebbero inevitabilmente trascurati (Fig. 4) [28→30].

Dai dati della letteratura sappiamo che l'analisi RNFL permette un'ottima capacità diagnostica nel rilevare il danno glaucomatoso, in special modo nelle fasi iniziali [31,32].

La maggior parte delle piattaforme OCT indagano lo spessore RNFL non ad una distanza

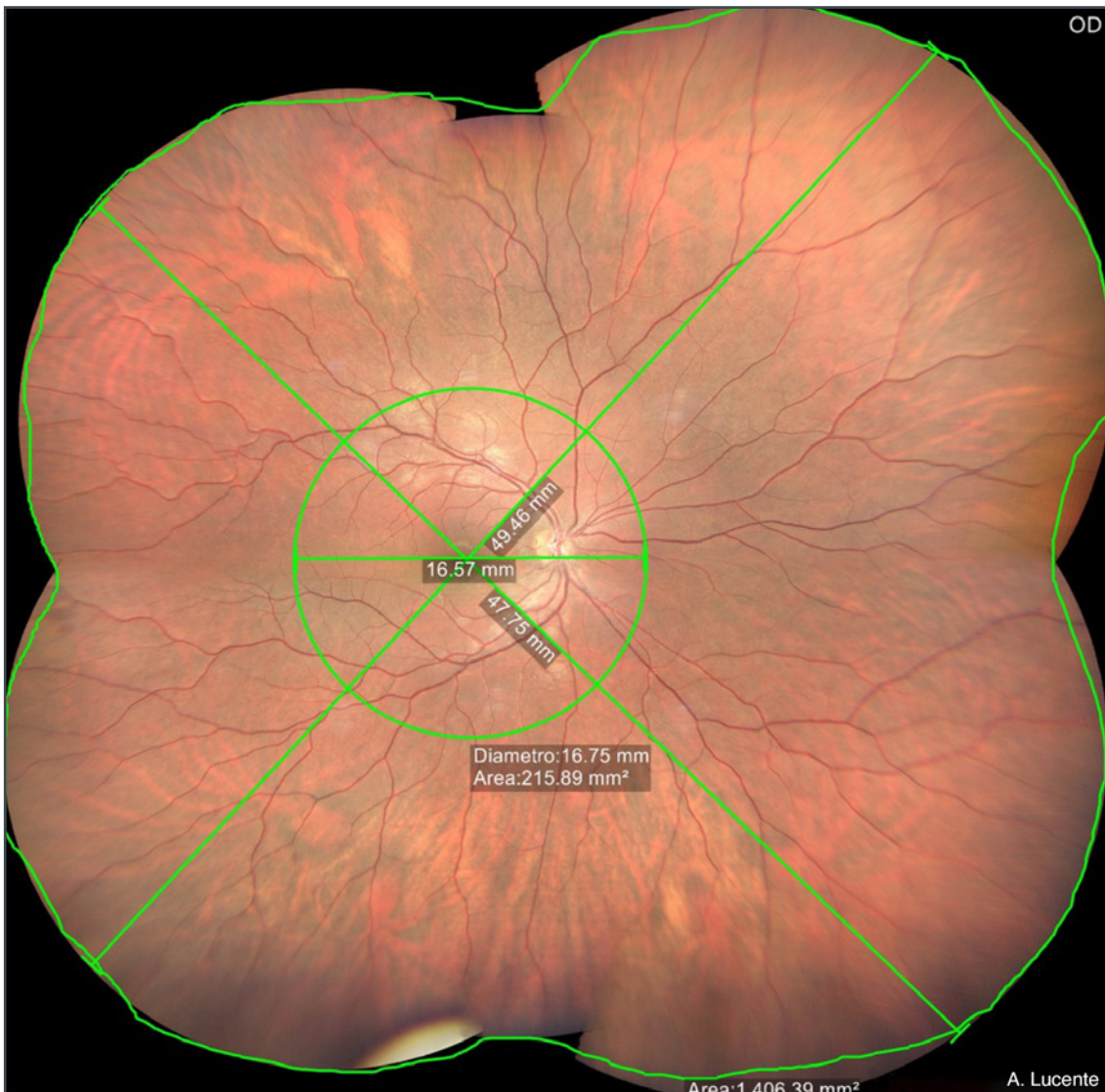


Figura 4 - Area retinica totale fotografabile con imaging ultra-widefield e area retinica intorno le arcate vascolari interessata dagli assoni retinici (Clarus 500 Zeiss).

fissa dal bordo della papilla ottica ma utilizzando un cerchio di scansione con diametro 3,4mm/3,5mm centrato sulla papilla ottica, indipendentemente dalla sua grandezza.

A tal proposito *Caixia Li et al.* su 366 partecipanti divisi in base all'area del disco ottico ONH, Optical Nerve Head, hanno confrontato gli spessori RNFL in base all'area papillare.

I dischi ottici sono stati classificati [33]:

- papille piccole $\leq 1,9\text{mm}^2$;
- papille medie $>1,9\text{mm}^2 \leq 2,4\text{mm}^2$;
- papille grandi $>2,4\text{mm}^2$.

I tre gruppi sono stati confrontati per RNFL e GCC. Gli spessori RNFL temporali e superiori medi erano significativamente diversi nei gruppi in esame; nessuna differenza significativa era riscontrabile per gli spessori RNFL nasale e inferiore [33].

Gli spessori medi GCC superiori e inferiori non erano significativamente differenti tra i gruppi [33]. Lo spessore RNFL più sottile era associato con l'aumento dell'età ($P=0,003$), al sesso maschile ($P=0,018$), alle papille piccole ($P<0,001$), alla presenza di un rapporto VCDR Vertical Cup Disc Ratio del disco più elevato ($P<0,001$) e

con una profondità dell'escavazione più elevata ($P=0,007$) [33].

Lo spessore più sottile di GCC era associato all'età avanzata ($P=0,018$), quello più spesso era meglio correlato all'acuità visiva ($P=0,023$) e al VCDR più elevato ($P=0,002$). Gli autori concludono che negli occhi sani gli spessori di RNFL aumentavano significativamente con le dimensioni dell'ONH; tale relazione non si riscontrava per gli spessori GCC. Inoltre gli spessori GCC erano più adatti rispetto a quelli RNFL nella valutazione del glaucoma precoce per i pazienti con ONH grandi o piccoli [33].

Come è descritto in letteratura, il quadrante inferiore dell'area peripapillare individua più precocemente i danni iniziali assonali secondari a danni iperbarici. Generalmente lo spessore RNFL dovrebbe seguire la regola ISNT inferior \geq superior \geq nasal \geq temporal. La regola ISNT è spesso violata anche nell'occhio sano, sia riguardo le misurazioni del bordo neuroretinico che peripapillari RNFL. Tuttavia, se si restringe la regola ai settori IST e, ancor maggiormente IS Inferiore e Superiore, nella maggior parte dei pazienti il non rispetto di questa regola ristretta è maggiormente indice di danno.

Alasil Tarek et al. in una loro analisi su quale fosse lo spessore RNFL normale per età, sesso e razza utilizzando la tomografia a coerenza ottica nel dominio spettrale, su una popolazione di 190 partecipanti sani di età compresa tra 9 e 86 anni, trovarono che lo spessore RNFL medio era $97,3\mu\text{m} \pm 9,6\mu\text{m}$ per la popolazione studiata [34]. Confermarono che i valori normali dello spessore RNFL seguivano la regola ISNT con valori decrescenti dal quadrante inferiore al quadrante temporale, precisamente:

- Quadrante inferiore $126 \pm 15,8\mu\text{m}$;
- Quadrante superiore $117,2 \pm 16,13\mu\text{m}$;
- Quadrante nasale $75 \pm 13,9\mu\text{m}$;
- Quadrante temporale $70,6 \pm 10,8\mu\text{m}$.

Inoltre le misure più basse degli spessori RNFL erano associate ai soggetti più anziani ($P<0,001$). Infine ogni 10 anni lo spessore medio RNFL si riduce approssimativamente di $1,5\mu\text{m}$ [34].

Jens Julian Storp et al. in un loro recente studio hanno indagato l'eventuale variazione della quantità delle cellule gangliari in relazione alle dimensioni del disco ottico [35].

Si è analizzato la correlazione tra l'area di apertura della membrana di Bruch BMOA, Bruch Membrane Opening Area, e gli spessori RNFL e mGCLT, macular Ganglion Cell Layer Thickness, spessore dello strato delle cellule gangliari maculari, valutando le differenze di RNFL e mGCLT nelle varie coorti suddivise per area del disco. Lo studio retrospettivo monocentrico ha incluso 501 occhi sani di 287 pazienti seguiti all'Ospedale Universitario di Münster in Germania [35]. I tre gruppi di pazienti erano distinti in dischi ottici piccoli, medi e larghi basati sull'apertura BMOA. L'analisi statistica non ha rivelato una correlazione significativa tra BMOA e gli spessori di RNFL e mGCLT. Tuttavia RNFL era significativamente diminuito nei dischi ottici piccoli e nei grandi rispetto ai dischi medi; questo dato non è stato osservato per mGCLT [35].

L'ammontare delle cellule gangliari, rappresentato indirettamente da RNFL e mGCLT, sembrava indipendente dal BMOA, mentre mGCLT era superiore a RNFL nel mostrare l'integrità del nervo ottico specie nei dischi ottici molto piccoli o molto grandi (Fig. 5) [35].

Incongruenza del valore RNFL

La determinazione dello spessore delle fibre ottiche, come è stato detto, viene calcolato lungo una circonferenza di un cerchio di diametro $3,4\text{mm}/3,5\text{mm}$ circoscritto alla papilla ottica (Tabella 2).

La profondità della scansione è determinata

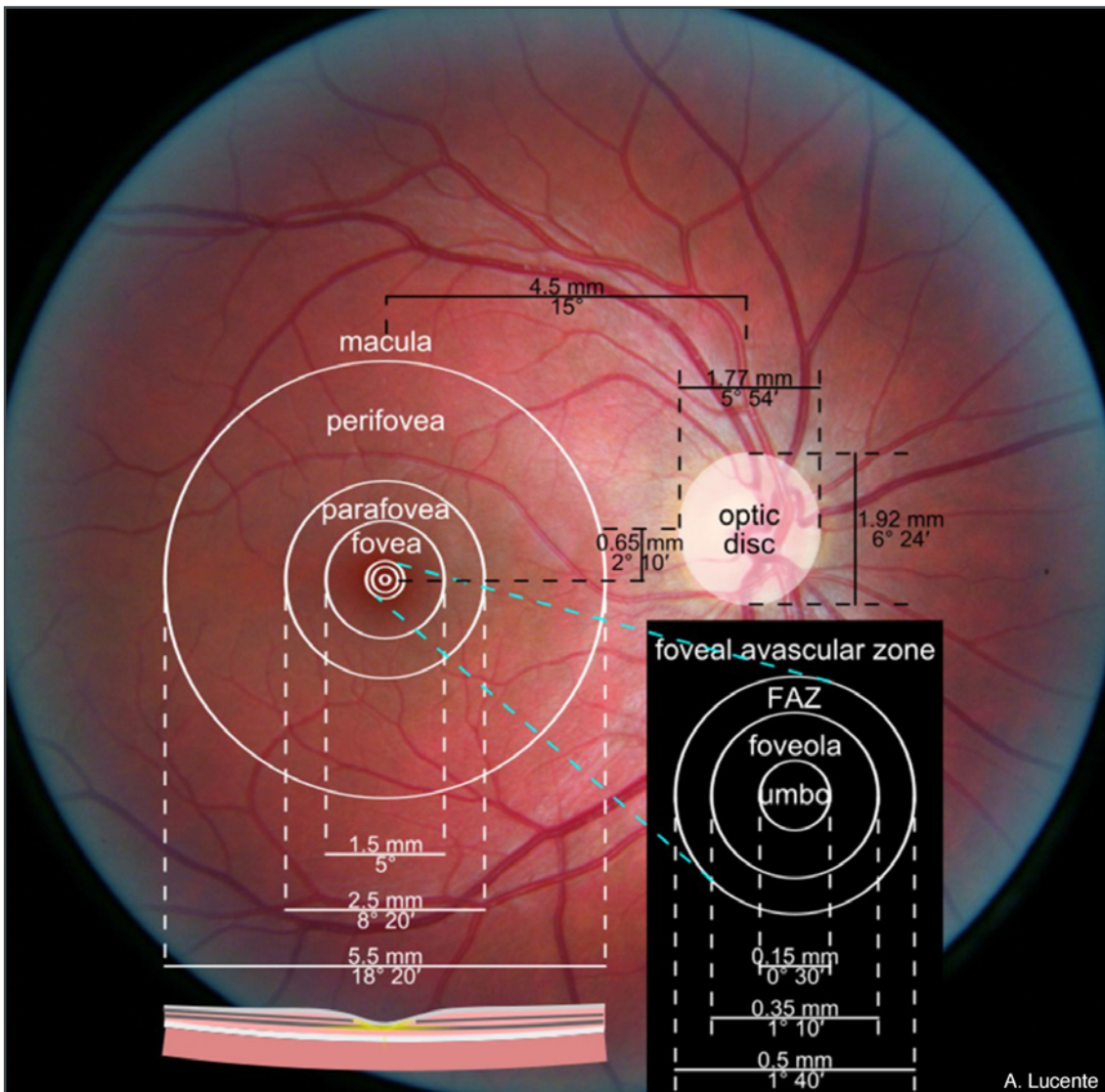


Figura 5 - Rapporto tra area maculare e area papillare.

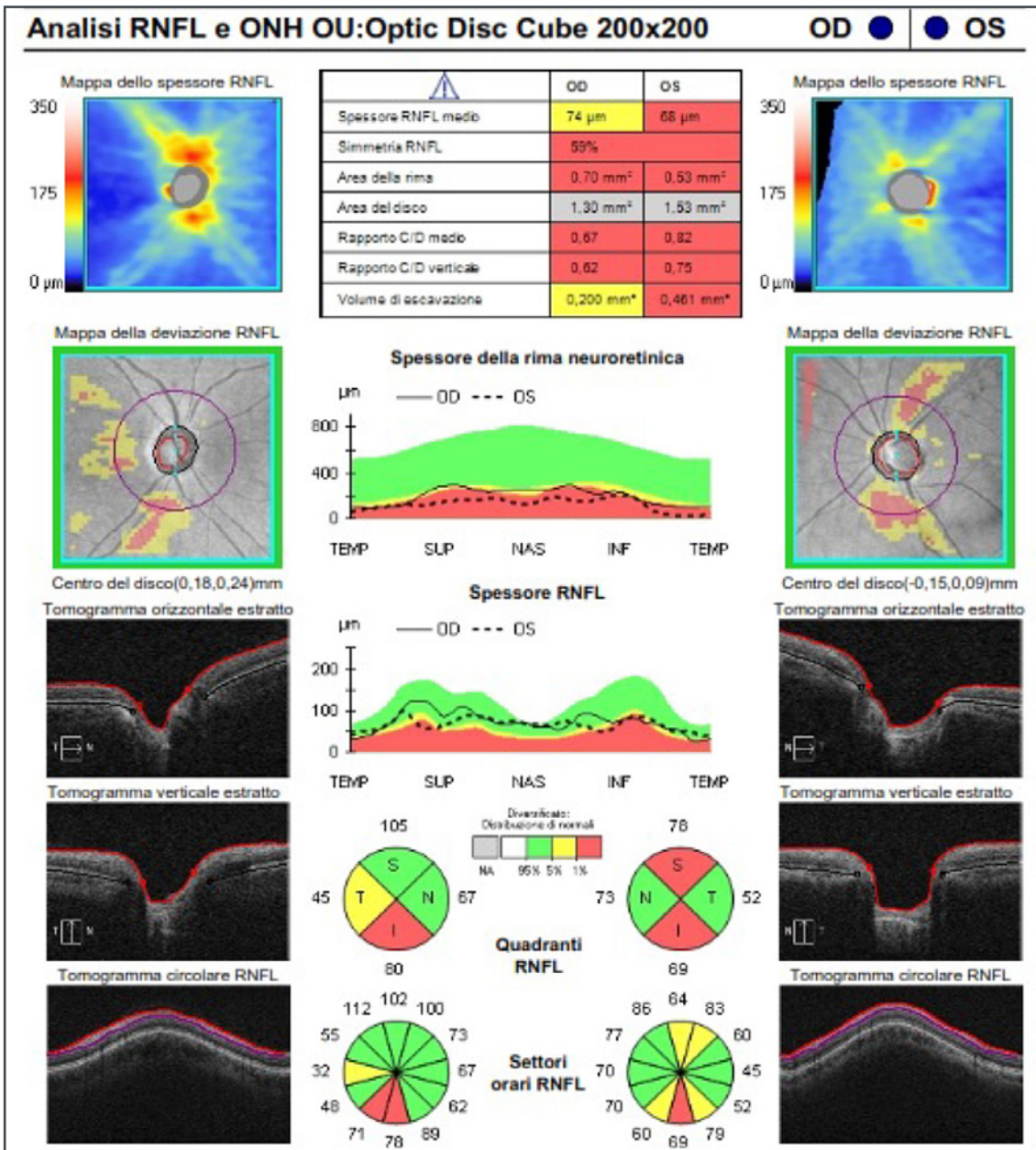
dagli slab standard tomografici di decorrelazione; può subire differenze tra i vari device in commercio. Nelle alterazioni retiniche in area maculare gli spessori neurali di RNFL e della Rim Area si trovano spesso inaspettatamente conservati, senza connotati chiaramente patologici, a fronte della destrutturazione avanzata delle aree retiniche al polo posteriore dentro le arcate vascolari. Questi dati sono stati discussi in questa stessa Rivista nel numero di gennaio-aprile 2023 [36].

La casistica comprendeva 27 occhi di 23 pazienti, 13 donne e 10 uomini di età compresa tra 56 e 88 anni. Sei pazienti presentavano dAMD, 13

Tabella 2 - Dimensioni lineari e di area della scansione tomografica

Diametro del cerchio di scansione $d \pm 3.46\text{mm}$; raggio = 1.73mm
Area del cerchio di scansione $r \times r \times 3,14 = \pm 9.3\text{mm}^2$
Circonferenza di scansione $d \times \pi = 3.46 \times 3.14 = 10.86\text{mm}$

wAMD in fase stabile confermata dopo almeno tre intravitreali, 4 pazienti foro maculare lamellare e 4 foro maculare a tutto spessore e diametro maggiore di $\geq 400 \mu\text{m}$. I pazienti esaminati presentavano spessori RNFL e Rim Area conservati



indipendentemente dalla patologia maculare e dal suo grado di evoluzione [36].

Una conferma che ulteriori studi siano necessari per una migliore comprensione dei valori tomografici RNFL, oltre i casi descritti, viene supportata dall'insolito andamento dei valori tomografici di questo parametro in un soggetto glaucomatoso, da tempo seguito, dopo intervento di vitrectomia.

Paziente di sesso maschile, 60 anni, in terapia farmacologica per glaucoma da molti anni, con

familiarità positiva da parte di entrambi i genitori (Fig. 6, Fig. 7, Fig. 8).

Cursus operatorio:

- OD: Ex-press 12/03/18;
- OS: C-Pass 12/06/2017, IOL 03/07/19, vitrectomia per pucker 14/10/23;
- terapia: dorzolamide + timololo + bimatoprost in ambo gli occhi;
- OD = 10/10, OS = 1/10;
- IOP OD 16mmHg, OS 18mmHg.

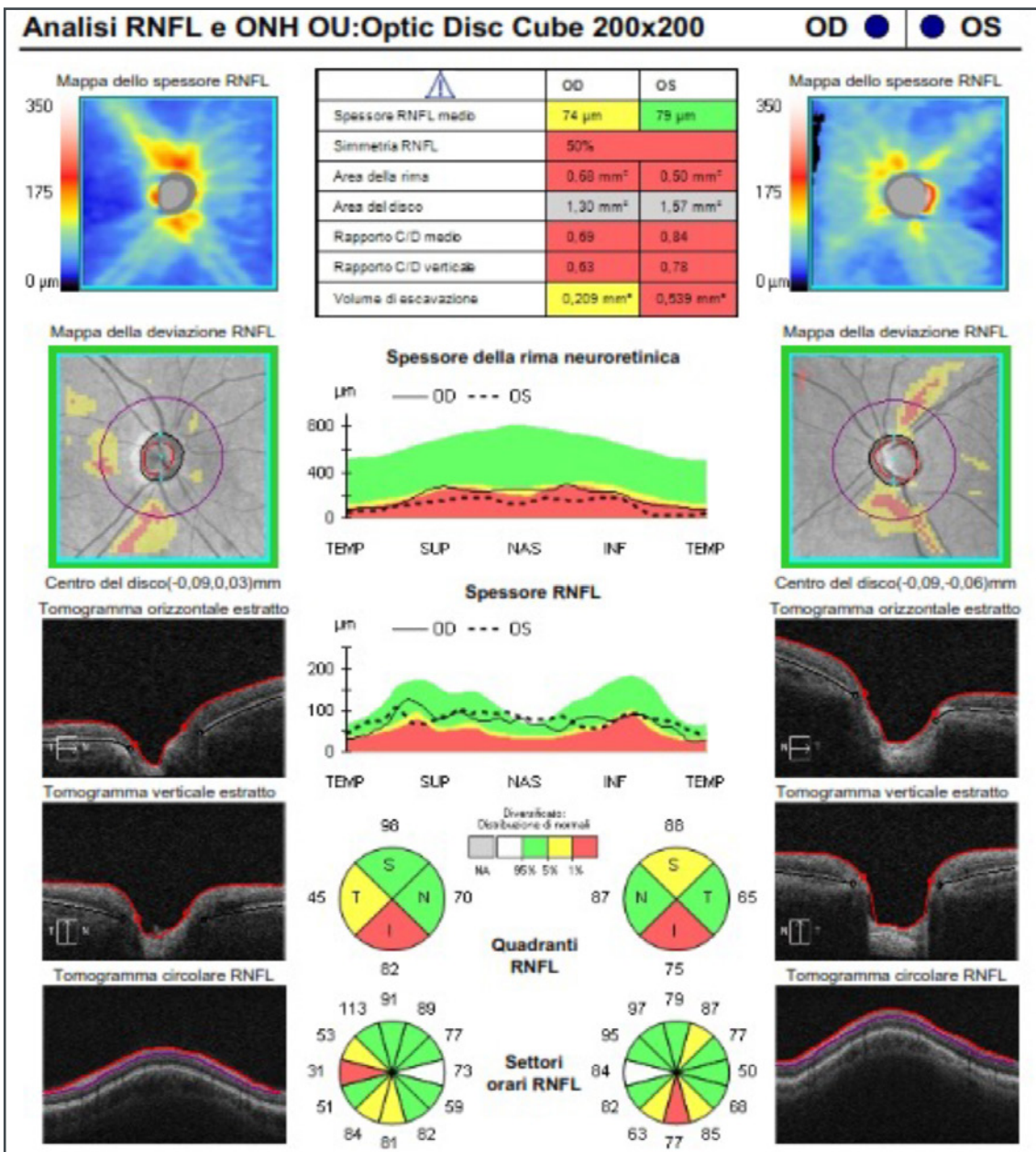
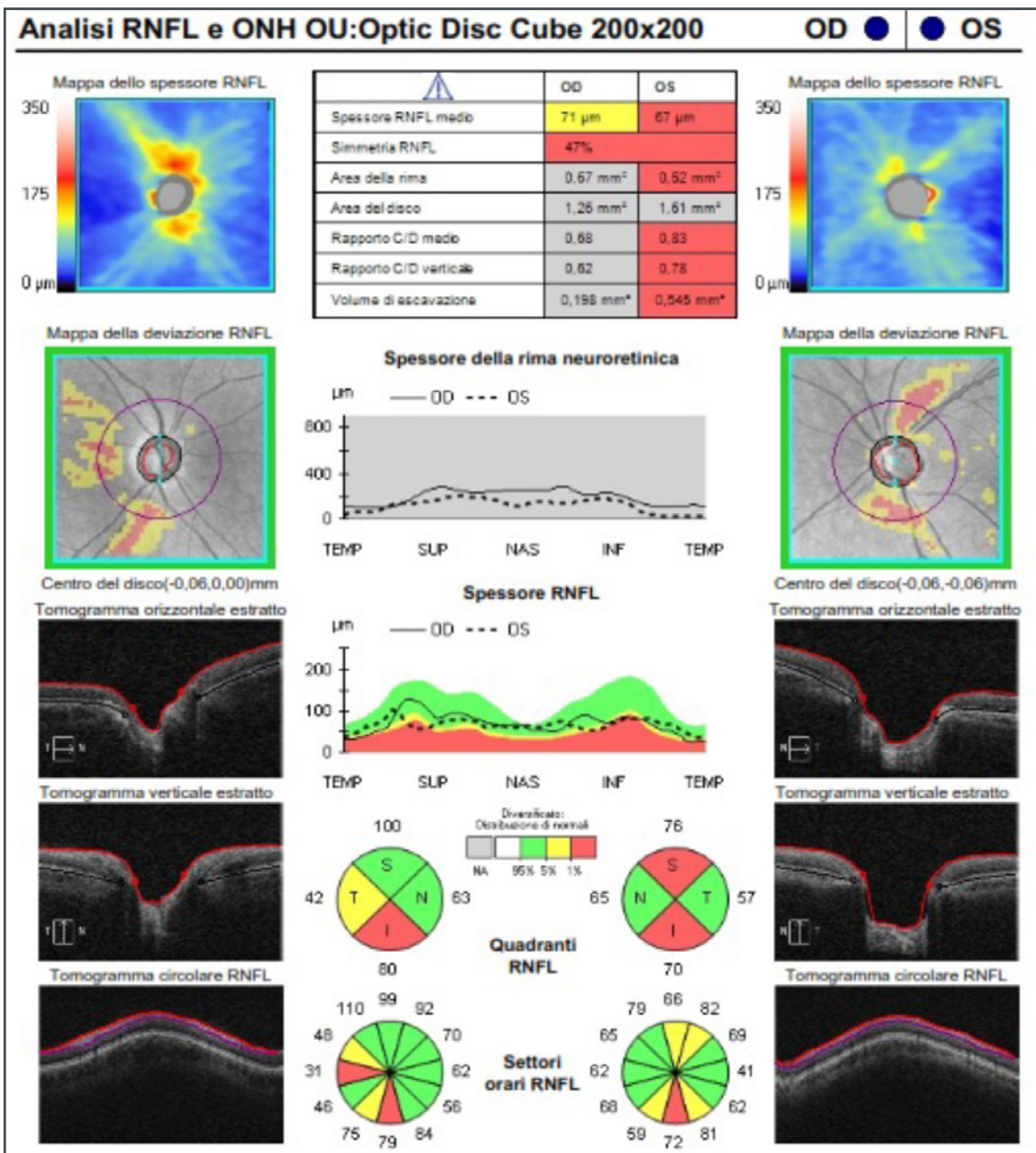


Figura 7 - Analisi RNFL e ONH OU primo post-operatorio. RNFL 79 μm (OCT AngioPlex 6000 Zeiss).

Nell'occhio sinistro, per il presentarsi di una membrana epiretinica ingravescente nel tempo, si è deciso di effettuare una vitrectomia ed asportare la membrana completando la procedura chirurgica con tamponamento con aria. Lo spessore assonale peripapillare nel dicembre 2021 era 68 μm ; tale valore veniva confermato in più esami. Dopo la vitrectomia effettuata in data 14/10/23 al primo controllo strumentale tomografico del 14/12/23 inaspettatamente RNFL è risultato di 79 μm per ritornare in data 19/02/24

a 68 μm . Non sono state rilevate variazioni significative per GCL medio e minimo, Area della Rima, Rapporto C/D medio e verticale e il volume dell'escavazione. L'aumento tomografico di RNFL nel post-operatorio è stato verificato in più sedute, con la stessa strumentazione e da più operatori. Invariato è risultato il campo visivo e il visus; migliorato soggettivamente il test di Amsler nei controlli dopo l'intervento. Poco variati infine sono risultati i volumi retinici dopo l'intervento nonostante la membrana



epiretinica fosse stata completamente rimossa. Il dato isolato ed inaspettato dell'aumento di RNFL, anche se temporaneo, risulta problematico da spiegare.

Considerazioni finali

Schuman *et al.* nel 1996 hanno impostato il cerchio di scansione peripapillare su un valore arbitrario di 3,46 mm di diametro.

Tale misura del cerchio di scansione è diventata da allora standard nella diagnostica del

glaucoma; tutti i produttori di OCT hanno adottato indifferentemente questo parametro [37].

La profondità di scansione degli OCT spectral domain è di circa 2 mm; i nuovi swept source arrivano più in profondità anche a 6 mm.

Lo slab di scansione inerente RNFL è determinato dalla differenza di riflettività tra la ILM Internal Limiting Membrane e i pirenofori delle cellule gangliari.

Tale spazio è occupato dagli assoni retinici senza mielina che arrivano alla papilla ottica. Gli

assoni, come le cellule gangliari, sono ritenuti perenni; la loro morte dopo apoptosi è definitiva. Non dovremmo trovare aumenti dello spessore RNFL se più esami hanno rilevato la loro diminuzione.

Il caso presentato, anche se isolato, contravviene a questa regola. L'aumento transitorio dello spessore RNFL, anche se temporaneo, determina un giustificato alert nel prendere sempre come vero il valore tomografico riferito. La differenza di riflettività viene rilevata come valore in micron; non è detto che tale dato numerico corrisponda, tout court, al valore degli assoni

retinici. Il dato numerico rilevato può assumere una valenza transitoria, non stabile nel tempo. Sopravvenute condizioni retiniche primitivamente insorte, o indotte da procedimenti chirurgici anche ben condotti, come nel caso descritto, possono determinarne falsi e transitori rilievi tomografici, indurre erronee conclusioni diagnostiche. Le cause della variabilità del dato tomografico è ancora argomento poco studiato in letteratura.

La discussione affrontata in questo articolo si spera possa suscitare nuovi spunti di riflessione ed utili futuri approfondimenti.

REFERENCES

1. Wu Z; Huang J; Dustin L; Sadda SR. Signal strength is an important determinant of accuracy of nerve fiber layer thickness measurement by optical coherence tomography. *J Glaucoma* 2009;18:213–216. [PubMed: 19295375].
2. Vizzeri G; Bowd C; Medeiros FA; et al. Effect of signal strength and improper alignment on the variability of stratus optical coherence tomography retinal nerve fiber layer thickness measurements. *Am J Ophthalmol* 2009;148:249–255.e1. [PubMed: 19427621].
3. Russell DJ; Fallah S; Loer CJ; Riffenburgh RH. A comprehensive model for correcting RNFL readings of varying signal strengths in cirrus optical coherence tomography. *Invest Ophthalmol Vis Sci* 2014;55:7297–7302. [PubMed: 25324287].
4. Cheung CYL; Leung CKS; Lin D; et al. Relationship between retinal nerve fiber layer measurement and signal strength in optical coherence tomography. *Ophthalmology* 2008;115:1347–1351, 1351.e1–2. [PubMed: 18294689].
5. Cheung CY; Chan N; Leung CK. Retinal Nerve Fiber Layer Imaging with Spectral-Domain Optical Coherence Tomography: Impact of Signal Strength on Analysis of the RNFL Map. *Asia-Pac J Ophthalmol Phila Pa* 2012;1:19–23.
6. Asrani S; Edghill B; Gupta Y; Meerhoff G. Optical coherence tomography errors in glaucoma. *J Glaucoma* 2010;19:237–242. [PubMed: 19661819].
7. Haleem M.S.; Han L.; van Hemert J.; Li B. Automatic extraction of retinal features from colour retinal images for glaucoma diagnosis: A review. *Comput. Med. Imaging Graph.* 2013, 37, 581–596. [CrossRef] [PubMed].
8. Myers J.S.; Fudenberg S.J.; Lee D. Evolution of optic nerve photography for glaucoma screening: A review. *Clin. Exp. Ophthalmol.* 2018, 46, 169–176. [CrossRef].
9. Bock R.; Meier J.; Nyúl L.G.; Hornegger J.; Michelson G. Glaucoma risk index:Automated glaucoma detection from color fundus images. *Med. Image Anal.* 2010, 14, 471–481. [CrossRef].
10. Badalà F.; Nouri-Mahdavi K.; Raoof D.A.; Leeprechanon N.; Law S.K.; Caprioli J. Optic Disk and Nerve Fiber Layer Imaging to Detect Glaucoma. *Am. J. Ophthalmol.* 2007, 144, 724–732. [CrossRef].
11. Lucente A. Glaucoma tra struttura e funzione. *oftalmologiadomani - N. 1 - Anno 2014.*
12. Caprioli J. Correlation of visual function with optic nerve and nerve fiber layer structure in glaucoma. *Surv Ophthalmol.* 1989; 33(suppl):319–330.
13. Medeiros FA; Alencar LM; Zangwill LM; Bowd C; Sample PA; Weinreb RN. Prediction of functional loss in glaucoma from progressive optic disc damage. *Arch Ophthalmol.* 2009; 127:1250–1256.
14. Sung KR; Kim S; Lee Y; Yun SC; Na JH. Retinal nerve fiber layer normative classification by optical coherence tomography for prediction of future visual field loss. *Invest Ophthalmol Vis Sci.* 2011; 52:2634–2639.
15. Medeiros FA; Zangwill LM; Bowd C; et al. Evaluation of retinal nerve fiber layer, optic nerve head, and macular thickness measurements for glaucoma detection using optical coherence tomography. *Am J Ophthalmol.* 2005;139(1):44–55.
16. La Morgia C; Ross-Cisneros FN; Koronyo Y; Hannibal J; Gallassi R; Cantalupo G; et al. Melanopsin retinal ganglion cell loss in Alzheimer disease. *Ann Neurol* (2016) 79:90–109. doi: 10.1002/ana.24548

17. den Haan J; Verbraak FD; Visser PJ; Bouwman FH. Retinal thickness in Alzheimer's disease: a systematic review and metaanalysis. *Alzheimers Dement (Amst)* (2017) 6:162–70. doi: 10.1016/j.dadm.2016.12.014.
18. Coppola G; Di Renzo A; Ziccardi L; Martelli F; Fadda A; Manni G; et al. Optical coherence tomography in Alzheimer's disease: a meta-analysis. *PLoS One* (2015) 10: e0134750. doi: 10.1371/journal.pone.0134750.
19. Yu JG; Feng YF; Xiang Y; Huang JH; Savini G; Parisi V; et al. Retinal nerve fiber layer thickness changes in Parkinson disease: a meta-analysis. *PLoS One* (2014) 9: e85718. doi: 10.1371/journal.pone.0085718.
20. Andrade C; Beato J; Monteiro A; Costa A; Penas S; Guimarães J; et al. Spectral-domain optical coherence tomography as a potential biomarker in Huntington's disease. *Mov Disord* (2016) 31:377–83. doi: 10.1002/mds.26486.
21. Mendoza-Santiesteban CE; Palma JA; Martinez J; Norcliffe-Kaufmann L; Hedges TR III; Kaufmann H. Progressive retinal structure abnormalities in multiple system atrophy. *Mov Disord* (2015) 30:1944–53. doi: 10.1002/mds.26360.
22. Mendoza-Santiesteban CE; Gabilondo I; Palma JA; Norcliffe-Kaufmann L; Kaufmann H. The retina in multiple system atrophy: systematic review and meta-analysis. *Front Neurol* (2017) 8:206. doi: 10.3389/fneur.2017.00206.
23. Kanamori A; Nakamura M; Escano MFT; et al. Evaluation of the glaucomatous damage on retinal nerve fiber layer thickness measured by optical coherence tomography. *Am J Ophthalmol.* 2003;135(4):513–520.
24. Glovinsky Y; Quigley HA; Pease ME. Foveal ganglion cell loss is size dependent in experimental glaucoma. *Invest Ophthalmol Vis Sci.* 1993;34(2):395–400.
25. Tan O; Chopra V; Lu ATH, et al. Detection of macular ganglion cell loss in glaucoma by Fourier domain optical coherence tomography. *Ophthalmology.* 2009;116(12):2305–14.e1-2.
26. Dascalescu D; Corbu C; Coviltir V; et al. The ganglion cell complex as an useful tool in glaucoma assessment. *Rom J Ophthalmol.* 2018;62(4):300–303.
27. Ghita AM; Iliescu DA; Ghita AC; Ilie LA and Otobic A. Ganglion Cell Complex Analysis: Correlations with Retinal Nerve Fiber Layer on Optical Coherence Tomography. *Diagnostics* 2023, 13, 266.
28. Scuderi G.; Fragiotta S.; Scuderi L.; Iodice C.M.; Perdicchi A. Ganglion Cell Complex Analysis in Glaucoma Patients: What Can It Tell Us? *Eye Brain* 2020, 12, 33–44.
29. Nouri-Mahdavi K.; Nowroozizadeh S.; Nassiri N.; Cirineo N.; Knipping S.; Giaconi J.; Caprioli J. Macular Ganglion Cell/Inner Plexiform Layer Measurements by Spectral Domain Optical Coherence Tomography for Detection of Early Glaucoma and Comparison to Retinal Nerve Fiber Layer Measurements. *Am. J. Ophthalmol.* 2013, 156, 1297–1307.e2.
30. Curcio C.A.; Allen K.A. Topography of Ganglion Cells in Human Retina. *J. Comp. Neurol.* 1990, 300, 5–25.
31. Mwanza JC, Oakley JD, Budenz DL, Anderson DR. Cirrus Optical Coherence Tomography Normative Database Study G. Ability of Cirrus HD-OCT optic nerve head parameters to discriminate normal from glaucomatous eyes. *Ophthalmology.* 2011;118(2):241-248 e241.
32. Wu H, de Boer JF, Chen TC. Diagnostic capability of spectral-domain optical coherence tomography for glaucoma. *Am J Ophthalmol.* 2012;153(5):815-826 e812.
33. Caixia Li; Yanyan Cheng; Ye Zhang; Xiaohua Pan; Hui Feng; Fei Xiang; Meijuan Zhang; Qianqian Ji; Zhi Li; Na Jiang; Qing Zhang; and Shuning Li. Variation in Retinal Nerve Fiber Layer and Ganglion Cell Complex Associated With Optic Nerve Head Size in Healthy Eyes. *tvst.arvojournals.org* on 12/09/2023.
34. Alasil, Tarek; Wang, Kaidi; Keane, Pearse A.; Lee, Hang; Baniyasi, Neda; de Boer, Johannes F.; Chen, Teresa C. Analysis of Normal Retinal Nerve Fiber Layer Thickness by Age, Sex, and Race Using Spectral Domain Optical Coherence Tomography. *Journal of Glaucoma* 22(7):p 532-541, September 2013.
35. Jens Julian Storp; Nils Hendrik Storp; Moritz Fabian Danzer; Nicole Eter and Julia Biermann. Evaluation of Retinal Nerve Fiber Layer and Macular Ganglion Cell Layer Thickness in Relation to Optic Disc Size. *J. Clin. Med.* 2023, 12, 2471.
36. A. Lucente www.ofthalmologiadomani.it gennaio-aprile 2023.
37. Schuman JS, Pedut-Kloizman T, Hertzmark E, Hee MR, Wilkins JR, Coker JG, et al. Reproducibility of Nerve Fiber Layer Thickness Measurements Using Optical Coherence Tomography. *Ophthalmology.* 1996; 103(11):1889.